ԵՐԵՎԱՆԻ Մ. ՀԵՐԱՑՈՒ ԱՆՎԱՆ ՊԵՏԱԿԱՆ ԲԺՇԿԱԿԱՆ ՀԱՄԱԼՍԱՐԱՆ

Արա Դերենիկի Հայրապետյան

ԿՐԿՆԱԿԻ ՌԻՆՈՊԼԱՍՏԻԿԱ ԴԵՄՔԻ ԷՍԹԵՏԻԿ ՎԻՐԱԲՈՒԺՈՒԹՅՈՒՆՈՒՄ

«ԺԴ.00.15 – Վիրաբուժություն»
մասնագիտությամբ բժշկական գիտությունների դոկտորի
գիտական աստիճանի հայցման ատենախոսության

ՍԵՂՄԱԳԻՐ

ԵՐԵՎԱՆ – 2016

ЕРЕВАНСКИЙ ГОСУДАРСТВЕННЫЙ МЕДИЦИНСКИЙ УНИВЕРСИТЕТ
им. М. ГЕРАЦИ

Айрапетян Ара Дереникович

ПОВТОРНАЯ РИНОПЛАСТИКА
В ЭСТЕТИЧЕСКОЙ ХИРУРГИИ ЛИЦА

АВТОРЕФЕРАТ

диссертациии на соискание ученой степени
доктора медицинских наук
по специальности «14.00.15 – Хирургия»

Ереван – 2016

Ատենախոսության թեման հաստատվել է ՀՀ ԱՆ ակադեմիկոս Ս.Ավդալբեկյանի անվան Առողջապահության Ազգային Ինստիտուտի գիտական խորհրդի նիստում, 2010թ. դեկտեմբերի 23-ին, պրոտոկոլ թիվ 8:

Պաշտոնական ընդդիմախոսներ՝ բ.գ.դ. Շուքուրյան Ա.Կ.
բ.գ.դ. Օրդույան Ս.Լ.
բ.գ.դ. Ստարցևա Օ.Ի.

Գիտական խորհրդատու՝ բ.գ.դ. Պողոսյան Յու.Մ.

Առաջատար կազմակերպություն՝ Թբիլիսիի պետական բժշկական համալսարան

Ատենախոսության պաշտպանությունը տեղի կունենա 2017թ. հունվարի 27-ին, Երևանի Մ. Հերացու անվան պետական բժշկական համալսարանի

027 «Վիրաբուժություն» մասնագիտական խորհրդի նիստում (հասցեն՝ 0025, ք.Երևան, Կորյունի 2):

Ատենախոսությանը կարելի է ծանոթանալ Մ. Հերացու անվան ԵՊԲՀ-ի գրադարանում:

Սեղմագիրն առաքված է 2016 թ. դեկտեմբերի 25-ին

ԺԴ.00.15 մասնագիտական խորհրդի
գիտական քարտուղար՝ բ.գ.դ. Մալխասյան Ի.Է.

Тема диссертации утверждена на заседании Учёного совета Национального института здравохранения им. проф. С.Х. Авдалбекяна 23 декабря 2010г., протокол №8.

Официальные оппоненты: д.м.н. А.К. Шукурян
д.м.н. С.Л. Ордуян
д.м.н. О.И. Старцева

Научный консультант: д.м.н. Ю.М. Погосян

Ведущая организация: Тбилисский государственный медицинский университет

Защита диссертации состоится «27» января 2017г. на заседании специализированного совета 027 «Хирургия» при ЕГМУ им. М. Гераци (адрес: 0025, г. Ереван, ул. Корюна 2).

С диссертацией можно ознакомиться в библиотеке ЕГМУ им. М. Гераци.

Автореферат разослан 25 декабря 2016 г.

Ученый секретарь
специализированного совета 027 д.м.н. И.Э. Малхасян

ОБЩАЯ ХАРАКТЕРИСТИКА РАБОТЫ

Актуальность проблемы

По данным ISAPS 2015 года, ежегодно в мире проводится более 20 миллионов косметических хирургических и не хирургических манипуляций. Среди них производится около 1 миллиона ринопластик с тенденцией увеличения их количества. Это составляет около 8.8% среди других косметических манипуляций. Таким образом, ринопластика занимает 5 место среди выполняемых косметических операций в мире.

Ринопластика является не только наукой, но и искусством. Косметическая хирургия носа является миллиметровой трехмерной хирургией, для выполнения которой необходимы совокупность знаний и понимания архитектуры, скульптуры, живописи, физиологии, анатомии, физики и клинической медицины. Ожидания от результата ринопластики у многих пациентов естественно максимальные и связаны с надеждами на глобальные перемены их самооценки и жизни в лучшую сторону. И на самом деле ринопластика может сотворить чудо. Трудно поверить, что на представленных до- и послеоперационных фотографиях наших пациентов один и тот же человек (фото 1, 2). И понятно, что подобные изменения внешности человека революционизируют его личность во всех ее проявлениях.

1а 1б

Фото 1. Представлены до- (1а) и послеоперационные снимки (1б) пациентки.

2а 2б

Фото 2. Представлены до- (2а) и послеоперационные (2б) снимки пациентки.

Ринопластика является не только одной из наиболее сложной и часто выполняемой эстетической операцией, но и самым непрощающим хирургу ошибок вмешательством. Ввиду

того, что ринопластика выполняется хирургами разных специальностей (пластические хирурги, оториноларингологи, челюстно-лицевые хирурги), данная операция получила не только широкое распространение, но и приобрела статус операции, результаты которой часто бывают неудовлетворительными и требуют повторных вмешательств и коррекций.

К сожалению, помимо «чудесных перевоплощений» встречаются результаты ринопластики с грубыми нарушениями эстетики носа и лица в целом (фото 3 а, б, в, г).

Фото 3. Представлены 3а, 3б, 3в, 3г

В связи с этим у многих пациентов с постринопластическими деформациями носа наблюдаются тяжелые психоэмоциональные травмы, ухудшается их психологическо-психиатрический профиль, включая появление неврозов, нарушений личности, затруднение социальной интеграции.

Данные осложнения и деформации требуют проведение повторных, более сложных и продолжительных по времени операций, нередко необходимы до- и послеоперационные консультации и лечение у психологов и психотерапевтов.

Сведения о частоте повторной ринопластики и о распространённости её в мире очень важны в свете того, что перед проведением первичной ринопластики на стадии консультации пациента эти сведения должны быть представлены пациенту, что может сделать его решение быть прооперированным более объективным.

Статистические данные повторных операций по разным источникам колеблются в пределах от 8 до 20%. Причём у разных хирургов статистика повторных операций, также как и степень выраженности постринопластических деформаций разная в зависимости от опыта хирурга (Thomson, 2007 [539]). К примеру, в США в 2009 году, соответственно статистике ASAPS (Американская Ассоциация Эстетической и Пластической Хирургии), было проведено 138258 ринопластик, из которых 15-17% пациентам (около 20738 человек) проведена повторная ринопластика. Статистических данных о вторичных ринопластиках в Армении и в России в доступной нам литературе и в интернете не найдено.

Mark B. Constantian отмечает, что одной из причин повторных вмешательств (по его данным частота «повторов» составляет 15%) является не только наличие ощутимой послеоперационной деформации носа, но и наличие симптомокомплекса BDD (Body Dysmorphic Disorder – психическое нарушение в виде дисморфофобии тела). Так, по данным

Constantian, каждый из четырёх пациентов, обращающихся по поводу повторной ринопластики, страдает дисморфофобией, причем часто данная проблема завуалирована жалобами на послеоперационное нарушение носового дыхания, т.е. пациент как бы обращается повторно к хирургу для коррекции носового дыхания, а эстетические изменения проводятся для того, чтобы не упустить шанс будучи под общим обезболиванием провести максимальное улучшение имеющегося первичного результата ринопластики .

Хирургическая техника при повторных вмешательствах уникальна и не укладывается в рамки стандартных подходов и методов, так как соответственно сами деформации носа уникальны. В связи с этим возникают вопросы: чего больше в технике вторичной ринопластики: творчества или науки, импровизации или закономерности, стройных и чётких алгоритмов или интуитивного подхода, основанного на опыте? Существуют ли общие технические закономерности в коррекциях большинства случаев постринопластических деформаций носа?

Перед хирургом при повторной ринопластике стоит очень ответственная задача: получить оптимальный результат и минимизировать необходимость дальнейших корригирующих вмешательств. Для этого необходима определенная схема действий, алгоритм или протокол, который избавит хирурга от неудач, а пациента – от дальнейших разочарований.

Динамика процессов заживления в послеоперационном периоде, то есть динамика отдалённых послеоперационных результатов ринопластики является наиболее трудно прогнозируемым и важным в практическом смысле понятием. Это то, что сложнее всего спрогнозировать и при проведении вторичной ринопластики. Естественно, конечный результат при повторной операции зависит от ряда факторов (степень деформации костно-хрящевых структур носа, возраст, толщина и состояние мягких тканей носа, тип хрящевых аутотрансплантатов, применяемых при вторичной ринопластике и т.д.). Учесть все факторы невозможно, но определённые схемы и алгоритмы могут помочь специалисту получить оптимальный результат при проведении повторной ринопластики.

Ринопластика – это операция, основанная на деталях. Именно изучение этих технических деталей и их оптимизированное применение при вторичной ринопластике может обеспечить удовлетворительный эстетический и функциональный результат.

Говоря о повторной ринопластике, нужно учесть и тот факт, что постринопластические деформации носа, как правило, сопровождаются и функциональными нарушениями носа: нарушением носового дыхания, нарушением обоняния.

Существует гипотеза о нарушении функции так называемого вомеро-назального органа (ВНО) после первичной септопластики или септоринопластики, приводящем впоследствии к поведенческим изменениям у пациентов (García-Velasco J, 1995). ВНО – хеморецепторная структура, расположенная в основании перегородки носа и имеющая прямые афферентные аксональные связи с дополнительной обонятельной луковицей. Предполагается, что дополнительная луковица призвана реагировать исключительно на особые видоспецифические сочетания веществ соответствующего феромона и игнорировать другие. Дополнительная луковица вместо проекций в кору головного мозга связана исключительно с лимбической

системой: миндалиной и гипотоламическими ядрами. Известно, что эти ядра играют важную роль в половом и в репродуктивном поведении.

Более поздние исследования R.I. Zbar (2000) не подтверждают данную гипотезу и предполагают дальнейшие исследования для изучения этих механизмов.

Исследования в области повторной ринопластики чаще всего имеют эстетическую направленность, а вопросы одномоментной коррекции носового дыхания недостаточно освещены. Основными причинами нарушений носового дыхания являются нарушения функций наружного и внутреннего носового клапанов. Механизм развития: ослабление хрящевых опорных структур клапанов носа вследствие первичной ринопластики, коллапс и обструкция этих клапанов. Постринопластические нарушения носового дыхания возникают также в результате рубцовых изменений носовой слизистой в области клапанных зон, спаек и синехий полости носа, сужения грушевидных отверстий полости носа (при неадекватной остеотомии носовых костей). Систематизированный подход при коррекции и профилактике данных осложнений при повторной ринопластике также является актуальной задачей.

Хрящевые аутотрансплантаты – чаще всего использующийся материал при первичной и повторной ринопластике. Обычно при повторной ринопластике используются перегородочный и ушной хрящ, и реже – рёберный в связи с большей морбидностью донорской зоны (Gunter J.P., Landecker A., Cochran C.S., 2007; Cochran C.S., Gunter J.P., 2010).

Несмотря на то, что в литературе достаточно широко освещены разные методы с использованием «аутохрящей» при повторной ринопластике, тем не менее вопрос рационального использования ушных и перегородочных, рёберных хрящевых аутотрансплантатов остаётся открытым. При недостатке хрящевых трансплантатов можно применить костный аутотрансплантат из нижних носовых раковин, костного отдела перегородки носа, которые могут быть использованы в качестве колумеллярной подпорки, расширяющего трансплантата, трансплантата для спинки носа, для увеличения носолобного и носогубного углов (Michael E. Jones; Richard W. Westreich; William Lawson, 2008).

В итоге, несмотря на множество методов и применяемых материалов, используемых при повторной ринопластике, отсутствует единая и цельная система в виде алгоритмов, объединённых в протоколы, которые могут служить практическим пособием для хирургов.

Что же является мотивацией для проведения повторной ринопластики?

Mark B. Constantian (2012), на основе проведённых исследований утверждает, что большинство пациентов (90%) оперируются заново из-за желания восстановить утраченные семейные, этнические или персональные характеристики носа. И лишь 10% из исследованных пациентов желали произвести повторную ринопластику для получения лучшего результата.

Эстетические постринопластические нарушения составляют отдельную группу задач при повторной ринопластике. Истончение и рубцевание кожи носа после первичных вмешательств делает проблему контурной пластики носа очень актуальной. По этой причине метод жировой аутотрансплантации при повторной ринопластике стал в последнее время более актуальным, ввиду того, что появилось множество исследований в области трансплантации жировой ткани для устранения врожденных и приобретенных дефектов челюстно-лицевой области. Метод жировой аутотрансплантации в настоящее время с успехом

используется при увеличении молочных желёз и ягодиц, при контурной пластике полового члена и больших половых губ, при лечении патологии голосовых связок, при омоложении кисти. Множество современных исследований о роли и применении стволовых клеток жировой ткани в пластической хирургии, создание аппаратов типа «Cytori» для получения стволовых клеток из аспирированной жировой ткани, также доказывает необходимость дальнейших исследований метода жировой аутотрансплантации при коррекции постринопластических деформаций Ни один из аутотрансплантатов используемых при пластике носа, по сравнении с жировым, не обладает достаточной пластичностью для получения «мягкости» контуров носа, при устранении рубцовых деформаций кожи носа, при смягчении «острых углов» после вторичной ринопластики. В настоящее время метод жировой аутотрансплантации при повторной ринопластике недостаточно исследован, отсутствует анализ отдаленных результатов (Cárdenas J.C., Carvajal J., 2007).

Часто хирургу, производящему повторную операцию, приходится не только восстанавливать нарушенную эстетику носа, но и эстетику смежных с носом областей. К ним относятся губы, область носогубного угла, носогубные складки, носолобный угол, область слёзной борозды, подбородок, подбородочно-губной угол, область скуловых костей, надбровных валиков, щёчных областей. Ведь результат ринопластики не только зависит от носа в отдельности, но и от гармоничного сосуществования смежных с носом эстетически важных областей лица. Вышеотмеченные зоны после первичных вмешательств также часто подвергаются деформациям, усугубляя результат пластики самого носа. Коррекция данных "параназальных эстетических зон" и их взаимосвязь с результатом повторной ринопластики также недостаточно изучены.

Цель исследования

Целью настоящего исследования является разработка алгоритмов и оптимальных методов комплексного применения хрящевых, костных, жировых, фасциальных, и надхрящничных аутотрансплантатов при коррекции постринопластических деформаций носа.

Задачи исследования:

1. Изучение закономерностей наиболее часто встречающихся постринопластических деформаций носа и разработка соответствующих алгоритмов хирургических манипуляций для коррекции данных деформаций.

2. Изучение отдалённых эстетико-функциональных результатов повторной ринопластики с использованием предложенных алгоритмов хирургических манипуляций.

3. Усовершенствование хирургических методов комбинированного применения хрящевых, фасциальных, надхрящничных и костных аутотрансплантатов при повторной ринопластике.

4. Разработка новых методов коррекции постринопластической деформации перевёрнутого «V» с одномоментной реконструкцией внутреннего носового клапана.

5. Разработка метода аутотрансплантации жировой ткани у пациентов с постринопластическими деформациями носа.

6. Разработка новых методов измельчения хрящей и оптимизация их использования в качестве аутотрансплантатов для коррекции постринопластических деформаций как в отдельности, так и в комбинации с фасциальными и надхрящничными аутотрансплантатами.

7. Изучение целесообразности и эффективности сочетания повторной ринопластики с другими эстетическими операциями лица.

8. Усовершенствование техники открытой ринопластики для профилактики постринопластических деформаций контуров спинки носа.

9. Анализ ошибок первичной ринопластики и общей концепции профилактики постринопластических нарушений функции и эстетики носа.

Научная новизна

Разработка и внедрение в практику здравоохранения алгоритмов хирургических манипуляций для коррекции постринопластических деформаций носа. Усовершенствование существующих хирургических методов коррекции постринопластических деформаций носа с внедрением в практику нового метода измельчения хрящевых аутотрансплантатов. Разработка оптимальных методов профилактики постринопластических нарушений эстетики и функции носа.

Практическая значимость

Разработаны и сданы в печать в виде опубликованных статьей практические рекомендации для профилактики и коррекции постринопластических деформаций носа.

Данное исследование и полученные результаты могут служить практическим пособием для хирургов, занимающихся ринопластикой при проведении повторных операций.

Систематизированная хиругическая тактика в виде алгоритмов при коррекции постринопластических деформаций носа позволит хирургам получить наиболее оптимальные эстетические и функциональные результаты.

Предлагаемые методы профилактики постринопластических нарушений эстететики и функции носа, основанные на анализе ошибок первичной ринопластики, позволят уменьшить вероятность повторных ринопластик.

Апробация диссертации

Тема диссертации утверждена на Ученом совете Института усовершенствования врачей им. академика С. Авдалбекяна 23 декабря 2010 года, протокол №8.

Работа прошла апробацию на заседании Научно-координационного совета ЕГМУ им. М. Гераци 30 июня 2016г., протокол №5.

Публикации: По теме диссертации опубликованы 24 научные работы, в которых изложены основные положения проведённых исследований.

Объём и структура диссертации: Диссертация изложена на 245 страницах текста, изложенного в электронном формате, состоит из введения, обзора литературы, 4 глав, включающих клинические наблюдения, методы и результаты собственных исследований, заключения, выводов, практических рекомендаций, списка использованной литературы, включающего 590 источников. Диссертация иллюстрирована 121 фото, 17 рисунками, 7 таблицами.

ХАРАКТЕРИСТИКА КЛИНИЧЕСКИХ НАБЛЮДЕНИЙ И МЕТОДЫ СОБСТВЕННЫХ ИССЛЕДОВАНИЙ

Общая характеристика материала

Основой данного исследования явились 220 пациентов (собственные наблюдения), находившихся в отделении челюстно-лицевой и эстетической хирургии Медицинского Центра «Эребуни» с 1998 по 2016гг. Среди них мужчин было 20, женщин – 200, что соответственно составляет 90.9% и 9.1% (Диаграмма 1).

Диаграмма 1.

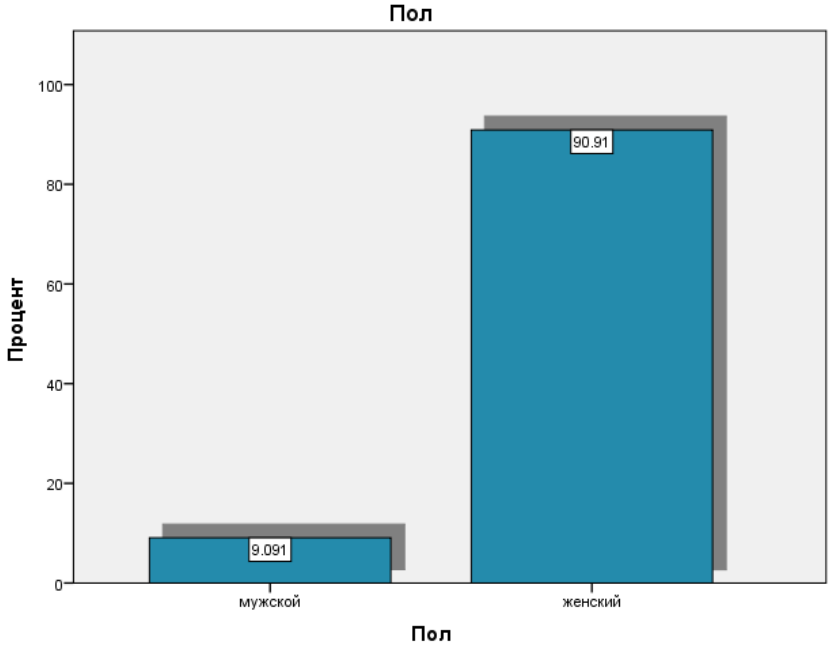

Средний возраст пациентов составил 28 лет. Самый младший пациент в возрасте 16 лет, самый старший – в возрасте 60 лет (Диаграмма 2).

Диаграмма 2.

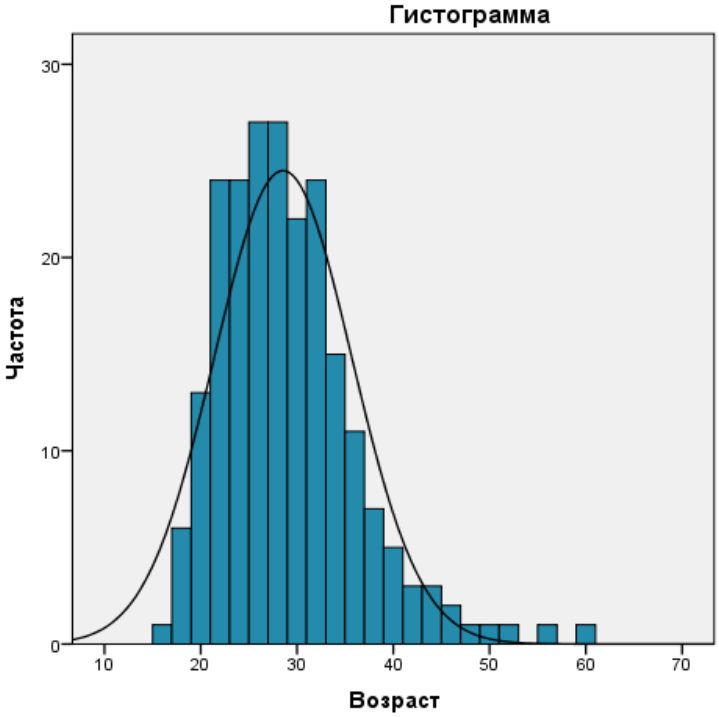

Диаграмма 2. Кривая нормального распределения (Колокол Гаусса)

Пациенты, прооперированные по поводу повторной ринопластики, были в основном из Армении (96.4%), а также из России, Германии, Украины (Диаграмма 3).

Диаграмма 3.

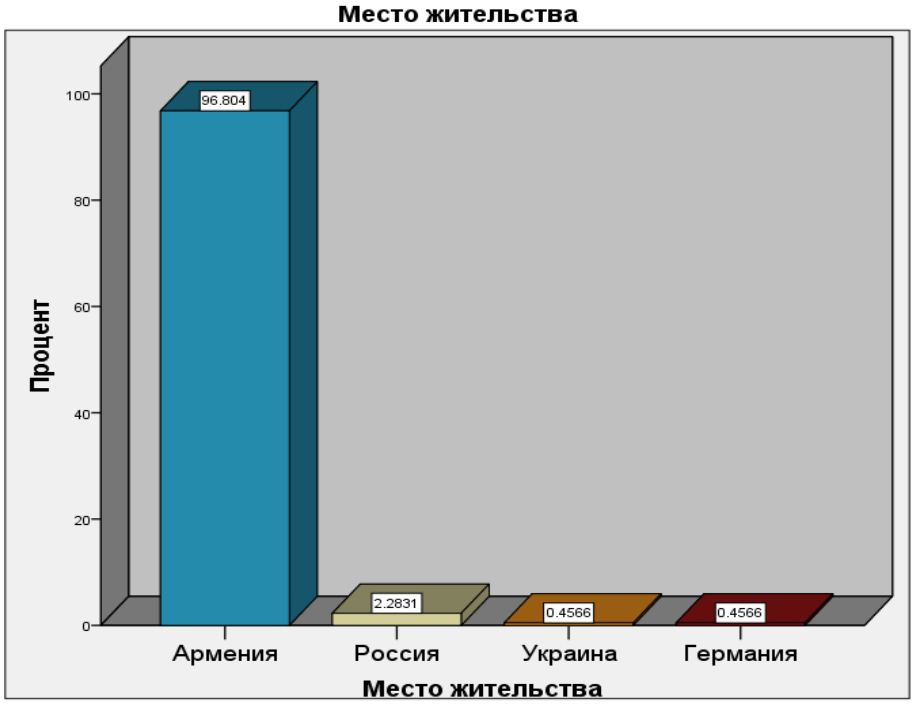

Наиболее частыми деформациями у пациентов с диагнозом «состояние после первичной ринопластики» являлись (см. Диаграмму 4):

1. Нарушение контуров спинки носа (64 пациента)
2. Дефекты нижнекаудальных областей хрящевого отдела перегородки носа (46 пациентов)
3. Деформация типа «клюва попугая» (114 пациента)
4. Деформация перевернутого «V» (92 пациента)
5. Деформация кончика носа (195 пациента).

Диаграмма 4.

Приведена статистика относительно частоты применения различных манипуляций с использованияем хрящевых, костных, фасциальных, надхрящничных и жировых аутотрансплантатов при повторной ринопластике у 220 пациентов (Диаграмма 5):

- Расширяющие трасплантаты (spreader grafts) – 80 (36%)
- Трансплантаты для кончика носа (shield/tip graft) – 191 (86%)
- Колумеллярная подпорка (collumellar strut) – 140 (63%)
- Трансплантат из нижней носовой раковины (turbinates graft) – 3 (1.36%)
- Техника «шип впаз » (tongue in groove) – 37 (16.8%)
- Техника «качающейся двери» (swing door) – 154 (70%)
- Пуговичный трансплантат (button graft) – 18 (8.2%)s
- Мелконарезанные хрящи и фасция (DCF) – 12 (5.4%)
- Костные трансплантаты (bone graft) – 34 (15.4%)
- Накладочные трансплантаты (Onlay graft) – 3 (1.36%)
- Жировые трансплантаты – липофилинг (fat graft) – 25 (11.4%)
- Надхрящница (Perichondrial graft) – 27 (12.2%)

Диаграмма 5.

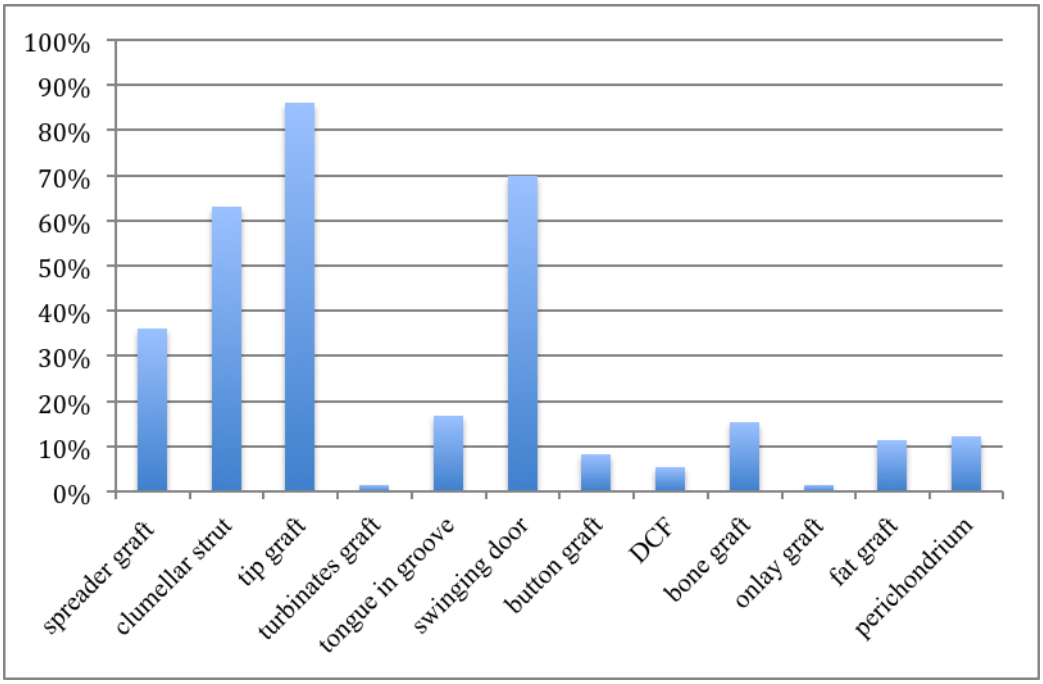

Общая характеристика собственных методов исследований

Отдалённые результаты повторной ринопластики прослежены нами в сроках от 1 года до 10 лет. Объективная оценка эффективности проведённой повторной ринопластики проводилась по опросникам NAFEQ и ROE до операции и через год после повторной ринопластики. Применяемый нами опросник NAFEQ (Nasal Appearance and Function Evaluation Questionnaire) или опросник оценки формы и функции носа в результате многочисленных исследований принят в качестве стандартизированного опросника для оценки результатов реконструкции носа с применением разных операционных техник, разными хирургами в

разных центрах (Moolenburgh S.E., 2009) [405]. Проведены тестирования данного опросника и доказаны его обоснованность, надёжность и чувствительность в качестве объективного метода оценки результатов реконструкции носа (Опросник 1). Высокая величина значения альфы Кронбаха (более 0.70) также подтверждает, что Опросник NAFEQ (Nasal Appearance and Function Evaluation Questionnaire) является «надёжным инструментом» оценки результатов ринопластики.

Опросник позволяет исследовать эстетический и функциональный результат ринопластики.

Опросник 1

Вопросы / Ответы	*Всегда*	*В основном*	*Время от времени*	*Очень редко*	*Никогда*
1. Как часто вы затрудняетесь дышать через нос?	1	2	3	4	5
2. Как часто вы храпите?	1	2	3	4	5
3. Как часто вы чувствуете запахи?	5	4	3	2	1
4. Как часто вас беспокоят корки в носу?	1	2	3	4	5
5. Как часто у вас наблюдается кровотечение из носа?	1	2	3	4	5
6. Как вы оцениваете качество вашей речи ?	1	2	3	4	5
7. Насколько вы довольны функцией вашего носа в общем?	1	2	3	4	5
8. Насколько вы довольны формой кончика носа	1	2	3	4	5
9. Насколько вы довольны формой крыльев носа	1	2	3	4	5
10. Насколько вы довольны формой спинки носа	1	2	3	4	5
11. Насколько вы довольны размерами ноздрей	1	2	3	4	5
12. Насколько вы довольны цветом кожи носа	1	2	3	4	5
13. Насколько вы довольны позицией носа	1	2	3	4	5
14. Насколько вы довольны общей формой носа	1	2	3	4	5

Другой применяемый нами Опросник-ROE (Rhinoplasty Outcome Evaluation) также использовался для объективной оценки результата ринопластики: R. Alsarraf et al. (2001) провели тестирование и обоснование применения данного "инструмента" для оценки качества жизни в таких сферах как: физическая, ментально-эмоциональная и социальная. Hellings (2007) использовал данный Опросник для оценки результатов повторной ринопластики.

Опросник 2

Вопрос / Ответ	**Результат**				
	Плохой	**Неудов.**	**Удов.**	**Средний**	**Хороший**
Насколько Вам нравится внешний вид носа?	0	1	2	3	4
Насколько Вы можете дышать через нос?	0	1	2	3	4
Как Вы думаете, насколько Ваш нос нравится Вашим друзьям и знакомым?	0	1	2	3	4
Как Вы думаете, внешность носа ограничивает Вашу социальную и профессиональную деятельность?	0	1	2	3	4
Насколько Вы уверены в том, что Ваш нос имеет возможно лучший вид?	0	1	2	3	4
Вы хотели бы изменить внешность или функциональность носа с помощью операции?	0	1	2	3	4

Представленные выше два Опросника предоставлялись для заполнения пациентам до проведения повторной ринопластики и после проведения повторной ринопластики (через 1 год).

Таким образом, оценивалась не только функционально-эстетическая эффективность проведённой нами повторной ринопластики, но и проведённой ранее первичной ринопластики.

РЕЗУЛЬТАТЫ СОБСТВЕННЫХ ИССЛЕДОВАНИЙ

Алгоритмы коррекций наиболее часто встречающихся постринопластических деформаций носа

Мы выделили 5 наиболее часто встречающихся постринопластических деформаций носа. Данные деформации в практике встречаются как отдельно, так и в сочетании с каждым из 5 типов деформаций или в сочетании с несколькими типами деформаций. Поэтому возможно огромное количество вариаций клинической картины постринопластической деформации носа. Для каждой деформации предложена методика и техника коррекции с соответствующим алгоритмом ввиде таблиц и диаграмм. Данными постринопластическими деформациями являются:

1. деформация контуров спинки носа
2. дефекты нижнекаудальных областей хрящевого отдела перегородки носа
3. деформация типа «клюва попугая»
4. деформация перевернутого «V»
5. деформация кончика носа.

Разработаны 6 алгоритмов (1 таблица и 5 диаграм) хирургических манипуляций для профилактики и коррекции постринопластических деформаций носа

Алгоритм 1.

Постринопластические Деформации спинки носа	**Надхрящница, Фасция**	**Липофилинг**	**DCP**	**DCF**	**DC**
1 степень: Недостаточный камуфляж спинки носа мягкими тканями. Незначительные неровности поверхности костно-хрящевых структур спинки носа после резекции горба носа.	+	+	–	–	+
2 степень: Деформации поверхности спинки носа с явной визуализацией неровностей, но без признаков гиперрезекции горбика носа	–	–	+	+	+
3 степень: Гиперрезекция горба носа, глубокий носолобный угол	–	–	+	+	+

Алгоритм 2. Алгоритм хирургических этапов и манипуляций для реконструкции каудально-нижних отделов четырёхугольного хряща с использованием хрящевых аутотрансплантатов из ушной раковины и ребра.

Алгоритм 3. Алгоритм профилактики «хрящевого» варианта деформации «polly beak».

Алгоритм 4. Алгоритм профилактики «мягкотканного» варианта деформации «polly beak».

При «мягкотканном» варианте деформации «polly beak»:

1. Иссечение избыточной соеденительной ткани в надкончиковой области.

2. Истончение кожи надкончиковой области.

3. Мягкая "давящая повязка" под накожными пластырями надкончиковой области

4. Послеоперационные инъекции триамцинолона.

Резекция хрящевой части спинки носа, с учетом соотношения полученного уровня с уровнем куполов НЛХ и с точкой rhinion.

Полученный окончательный уровень этой области должен быть ниже уровня кончика и уровня точки rhinion.

Алгоритм коррекции деформации «polly beak»

Укрепление медиального компонента "триноги" кончика носа (МН НЛХ):

1. Использование колумеллярной подпорки (костной или хрящевой)

2. Использование техники "Tongue in groove "

3. Комбинация 1 и 2 пунктов.

Аугментация или повышение уровня костного отдела спинки носа (при гиперрезекции носовых костей) с использованием следующих методик:

1. Надхрящница или височная фасция

2. Комбинации надхрящницы или височной фасции с хрящевыми аутотрансплантатами.

3. Техника DCF (измельченные хрящи обернутые в фасцию)

Алгоритм 5. Алгоритм коррекции деформации «polly beak» при повторной ринопластике.

Алгоритм коррекции постринопластических "V" деформаций (латерализация ВЛХ)
Хрящевые спредер трансплантаты (с или без комбинации с костными трнсплантатами)
1. Цельные
2. Мелконарезанные (DC) для инъекций через канюли для липофилинга
Спредер лоскуты из ВЛХ (метод Gruber) при избытке дорзальных краев ВЛХ
(с или без сочетания с хрящевыми или костными спредерами)
Костные спредер трансплантаты из сошника, перпендикулярной пластины решетчатой кости, из носового гребня верхней челюсти
Липофилинг при невыраженных клинических случаях постринопластических "V" деформаций . Необходимы повторные процедуры.
Шовная техника не рекомендуется в виду невозможности расчета соответствия силы натяжения шва для латерализации ВЛХ, и косметического и функционального результата в отдаленном периоде

РЕЗУЛЬТАТЫ ИСЛЛЕДОВАНИЙ И ИХ ОБСУЖДЕНИЕ

Для изучения эффективности применения алгоритмов коррекции постринопластических нарушений эстетики и функции носа рассматривалась группа пациентов, состоящая из 220 человек, из которых 200 женщин и 20 мужчин.

Всем пациентам в дооперационном периоде были предоставлены для заполнения опросники NAFEQ и ROE: опросник NAFEQ – для оценки эстетических и функциональных нарушений после первичной ринопластики, ROE – для оценки качества жизни пациентов. Через год после повторной ринопластики всем пацинетам были предоставлены те же опросники, для оценки тех же параметров и для сравнения до- и послеоперационных результатов опроса, для выявления эффективности используемых методик при повторной операции и оценки эффективности применяемых алгоритмов для коррекции эстетико-функциональных нарушений возникших после первичной ринопластики.

В результате статистической обработки (программа SPSS и Excel) данных опроса пациентов по шкале NAFEQ и ROE получены следующие результаты:

1. Сравнение состояния носового дыхания на основе использования NAFEQ до повторной ринопластики и после повторной ринопластики показало статистически достоверное (на основании критерий знаковых рангов Уилкоксона) улучшение функции носа $p<0.001$.

2. Сравнение удовлетворённости эстетикой носа на основе использования опросника NAFEQ до повторной ринопластики и после повторной ринопластики показало статистически достоверное (на основании критериев знаковых рангов Уилкоксона) улучшение эстетики носа $p<0.001$.

3. Сравнение удовлетворённости эстетикой носа и качеством жизни на основе использования опросника ROE, до повторной ринопластики и после повторной ринопластики показало статистически достоверное (на основании критерий знаковых рангов Уилкоксона) улучшение функции носа $p<0.001$.

ВЫВОДЫ

1. Разработаны и внедрены в практику алгоритмы хириргических коррекций наиболее часто встречающихся постринопластических деформаций:

- Деформация контуров спинки носа.
- Дефекты нижнекаудальных областей хрящевого отдела перегородки носа.
- Деформация типа «клюва попугая».
- Деформация перевернутого «V».
- Деформация кончика носа.

2. Анализ и изучение отдалённых результатов проведённой нами повторной ринопластики показал эффективность разработанных алгоритмов с применением модифицированных хирургических манипуляций для коррекции постринопластических деформаций носа.

3. Комбинирование разных аутотрансплантатов при повторной ринопластике (хрящевых, костных, надхрящничных, фасциальных, жировых) по усовершенствованным методам позволяет проводить комплексную реконструкцию утраченных и деформированных структур носа с эффективной реабилитацией эстетики и функции носа.

4. Новый дизайн спредер-трансплантата для устранения постринопластической «V» деформации обеспечивает профилактику одновременно как функциональных, так и эстетических послеоперационных нарушений: профилактику обструкций ВНК (внутренний носовой клапан) и профилактику эстетических нарушений области спинки и кончика носа. Использование костных спредер-трансплантатов (из сошника и перпендикулярной пластины решётчатой кости) при недостатке «хрящевого материала» устраняет необходимость в дополнительных донорских зонах. Помимо основной функции устранения «V» деформации и реконструкции ВНК, костные спредеры эффективно армируют перегородку носа.

5. Разработанные методы использования аутотрансплантатов из жировой ткани эффективны при коррекции и профилактике постринопластических деформаций области спинки носа и мягкотканного треугольника кончика носа.

6. Разработанный новый метод измельчения хрящей позволяет получить с минимальной потерей операционного времени максимально качественно измельченную хрящевую массу, с минимальным размером частиц. Новая модифицированная техника комбинирования аутотрансплантатов из мелконарезанных хрящей и надхрящницы с ушных раковин (DCP-diced cartilage perichondrium) является альтернативой методу DCF (diced cartilage fascia) и эффективна при коррекции постринопластических деформаций спинки носа.

7. Для достижения максимального эстетического эффекта ринопластики и улучшения внешности пациента желательно или необходимо производить одномоментную коррекцию параназальных областей и других смежных эстетических зон лица.

8. Усовершенствованный нами метод открытой ринопластики с использованием техники выкраивания надкостнично-надхрящнично-мышечного слоя является методом выбора для коррекции и профилактики постринопластических деформаций контуров спинки носа.

9. Как первичная, так и повторная ринопластика должна носить не редукционный характер с «агрессивными» хиругическими манипуляциями, а должна быть направлена на реориентацию и укрепление структур носа, с максимальным сохранением опорной функции структур клапанов носа для получения естественного эстетического результата и адекватной функциональности носа.

ПРАКТИЧЕСКИЕ РЕКОМЕНДАЦИИ

1. Алгоритмы коррекций наиболее часто встречающихся постринопластических деформаций носа рекомендуется использовать как протоколы, следуя которым можно эффективно решать задачи восстанавливать эстетику и функцию носа.

Лежащие в основе данных алгоритмов новые методы и модификации можно использовать как при коррекции постринопластических деформаций носа, так и в профилактике постринопластических деформаций носа при выполнении первичной ринопластики.

2. Модификацированный метод «tongue in groove» с использованием коллумелярной подпорки рекомендуется применять при профилактике и коррекции таких постринопластических деформаций, как деформация «клюва попугая», деформации кончика носа, как дополнительный метод при реконструкции дефектов нижнекаудальных отделов перегородки носа.

3. Модифицированный метод применения мелконарезанных хрящей и надхрящницы с обеих ушных раковин (DCP) рекомендуется использовать, когда в план операции входит применение ушного хряща. Этот метод позволяет не прибегать хирургу к вовлечению новых донорских зон. Метод DCP рекомендуется применять при выраженных деформациях контуров носа, возникающих после гиперрезекции костного-хрящевого отдела спинки носа, а также при комбинации данных деформаций с тонкой кожей спинки носа.

4. Новый метод измельчения хрящей в аппарате "Cartilage Dicer" рекомендуется применять для получения однородной и максимально мелконарезанной хрящевой массы, которую можно эффективно использовать как отдельно для коррекции деформаций контуров спинки и кончика носа, так и комбинированно, в сочетании с техникой DCF и DCP. Новый аппарат рекомендуется также для экономии операционного времени, так как позволяет за 3 минуты получить необходимую консистенцию мелконарезанной хрящевой массы.

5. Применение костных трансплантатов из сошника и перпендикулярной пластины решётчатой кости в качестве спредеров для реконструкции внутреннего носового клапана рекомендовано в случаях, когда при повторной ринопластике отмечается недостаток хрящевых аутотрансплантатов для моделирования спредер-трансплантатов, а также в тех случаях, когда для гиперрезецированной и ослабленной перегородки носа (хрящевой отдел) необходимо дополнительное армирование. Применение "костных спредеров" возможно и при первичной ринопластике для профилактики возникновения "V"-деформации, при недостатке хрящевого материала. "Костные спредеры" рекомендуется использовать в сочетании с методикой "спредер-лоскута", методикой "слизитого спредера", а также при коррекции дефектов нижнекаудальных отделов перегородки носа.

6. Новый дизайн спредер-трансплантата рекомендуется использовать для профилактики расширения кончика носа (особенно в случаях, когда используются протяжённые спредер-трансплантаты), для профилактики расширения костного отдела спинки носа (при установке цефалического края спредеров под носовые кости), а также для профилактики визуализации их передне-цефалических краёв в области спинки носа.

7. Применения аутотрансплантатов из фиброзно-жировой подкожной ткани области кончика носа рекомендуется применять (в случаях, когда после первичной ринопластики отмечается избыток "кожного чехла") в целях профилактики складывания кожи и деформации области мягкотканного треугольника. При повторной ринопластике данный метод применим и для коррекции уже возникшей деформации мягкотканного треугольника.

8. Комбинирование разных аутотрансплантатов (хрящевых, костных, надхрящничных, фасциальных, жировых) при повторной ринопластике рекомендуется в случаях, когда у одного и того же пациента имеется одновременно нескольких видов постринопластических деформаций.

9. Применение аутотрансплантатов из мелко нарезанных хрящей (введение при помощи инсулинового шприца или инъекционных канюль для липофилинга) рекомендуется в случаях, когда имеется локальная деформация контуров кончика или спинки носа. Данная методика применима и в случаях с изолированной "V" деформацией, когда в план коррекции входит только лишь латерализация верхних латеральных хрящей и расширение внутреннего носового клапана. Мелко нарезанные хрящи в данном случае вводятся при помощи инъекционных канюль для липофилинга в подслизистом туннеле, в пространство между верхними латеральными хрящями и перегородкой носа, на уровне их сочленения.

10. Из общих и концептуальных профилактических рекомендаций следует отметить необходимость щадящего отношения хирурга к опорным структурам носа при проведении первичной ринопластики, где правилом должно служить: реориентация и армирование структур носа, минимальные резекции структур области клапанов носа, тщательное планирование операции и рациональное распределение аутотрансплантационного материала в ключевых зонах.

СПИСОК РАБОТ, ОПУБЛИКОВАННЫХ ПО ТЕМЕ ДИССЕРТАЦИИ

1. Айрапетян А.Д. Сравнительная характеристика открытой структурной и классической ринопластики. // Медицинский Вестник Эребуни. 2001 №3(7), С.52-56. Ереван, Армения.

2. Айрапетян А.Д. Метод измерения угла внутреннего носового клапана путем использования силиконовых слепочных материалов и его применения в эстетической ринопластике. // Вестник Хирургии Армении. 2004 №(1), С.66-69. Ереван, Армения.

3. Айрапетян А.Д. Профилактика постринопластических обструкций внутреннего носового клапана. // Анналы пластической, эстетической и реконструктивной хирургии. 2005 №(3), С.12-20. Москва, Россия,

4. Айрапетян А.Д. Новый метод реконструкции внутреннего носового клапана в профилактике постринопластических нарушений носового дыхания. // Медицинский Вестник Эребуни. Ереван, 2005, №1(21), С.35-38. Ереван, Армения.

5. Айрапетян А.Д. Эстетическая эффективность сочетания ринопластики с липофилингом отдельных зон лица. // Экспериментальная и клиническая медицина. 2011, №2, С.17-25. Тбилиси, Грузия.

6. Айрапетян А.Д. Осложнения при использовании полипропиленовой сетки «Марлекс» при вторичной ринопластике. // Анналы пластической, реконструктивной и эстетической хирургии, 2011, №3, С.74-77. Москва, Россия.

7. Айрапетян А.Д. Хирургическая коррекция короткого носа при повторной ринопластике с применением комбинированных хрящевых аутотрансплантатов. // Анналы пластической, реконструктивной и эстетической хирургии. 2011, №3, С.78-82. Москва, Россия.

8. Айрапетян А.Д. Опыт применения фасциальных, фасциально-хрящевых и фасциально-костных аутотрансплантатов при повторной ринопластике. // Анналы пластической, реконструктивной и эстетической хирургии. 2014, №4, С.58-68. Москва, Россия.

9. Айрапетян А.Д. Использование костных расширяющих (spreader) аутотрансплантатов при повторной ринопластике. // Медицинский Вестник Эребуни. 2014, №4, С.17-22. Ереван, Армения.

10. Айрапетян А.Д. Новый дизайн расширяющих аутотрансплантатов при ринопластике. // Медицинский Вестник Эребуни. 2014, №4, С.23-27. Ереван, Армения.

11. Айрапетян А.Д. Наш опыт использования техники «Tongue-in-groove» при первичной и повторной ринопластике. // Вестник стоматологии и челюстно-лицевой хирургии. 2015. – Том 12, вып. 1-2, С. 4-14. Ереван, Армения.

12. Айрапетян А.Д. Повторная ринопластика у пациентов с гиперрезекцией каудально-нижних отделов четырехугольного хряща с использованием хрящевых аутотрансплантатов из ушной раковины. Алгоритм хирургических манипуляций. // Вестник стоматологии и челюстно-лицевой хирургии. 2015. – Том 12, вып. 1-2, С.26-32. Ереван, Армения.

13. Айрапетян А.Д. Использование аутотрансплантата из надхрящницы ушной раковины для коррекции контурных деформаций носа при повторной ринопластике. // Анналы пластической, реконструктивной и эстетической хирургии. 2014, №2, С.49-54. Москва, Россия.

14. Айрапетян А.Д. Ринопластика у близнецов. // Вопросы теоретической и клинической медицины. 2015, №1(97), С.15-18. Ереван, Армения.

15. Айрапетян А.Д. Повторная ринопластика. Коррекция постринопластических деформаций контуров носа методом жировой аутотрансплантации. // Вопросы теоретической и клинической медицины. 2015, №1(97), С.27-30. Ереван, Армения.

16. Айрапетян А.Д. Эстетическая эффективность сочетания эндоскопической подтяжки бровей с ринопластикой. // Вопросы теоретической и клинической медицины. 2015, №2(98), С.26-30. Ереван, Армения.

17. Айрапетян А.Д. Алгоритмы профилактики и коррекции деформации «клюва попугая» при повторной ринопластике. // Вопросы теоретической и клинической медицины. 2015, №2(98), С 33-37. Ереван, Армения.

18. Айрапетян А.Д. Психологические аспекты у пациентов при первичной и повторной ринопластике. Литературный обзор. // Вопросы теоретической и клинической медицины. 2015, №3(99), С.38-44. Ереван, Армения.

19. Айрапетян А.Д. Эффективность сочетания вторичной хейлориносептопластики с липофилингом средней зоны лица. Клиническое наблюдение. // Вопросы теоретической и клинической медицины. 2015, №3(99), С.44-48. Ереван, Армения.

20. Айрапетян А.Д., Мартиросян А.М. Новый аппарат "Cartilage Dicer" для измельчения хрящей в эстетической и реконструктивной хирургии носа. // Вопросы теоретической и клинической медицины. 2015, №5(102), С.7-12. Ереван, Армения.

21. Айрапетян А.Д. Повторная ринопластика. Алгоритмы коррекций постринопластических деформаций и осложнений. // Вопросы теоретической и клинической медицины. 2015, №5(102), С.18-30. Ереван, Армения.

22. Айрапетян А.Д. Детали хирургической диссекции надхрящнично-надкостнично-мышечного слоя спинки носа при открытой ринопластике. // Анналы пластической, реконструктивной и эстетической хирургии. 2015, №2, С.41-46. Москва, Россия.

23. Айрапетян А.Д. Новая техника формирования и использования комбинированных аутотрансплантатов из мелконарезанных хрящей и надхрящницы при повторной ринопластике. Описание клинического случая и техники хирургических манипуляций. // Вопросы теоретической и клинической медицины. 2015, №6(103), С.39-43. Ереван, Армения.

24. Айрапетян А.Д. Профилактика и коррекция деформаций мягкотканного треугольника кончика носа при первичной и повторной ринопластике. // Вопросы теоретической и клинической медицины. 2015, №6(103), С.35-39. Ереван, Армения.

ԱՄՓՈՓՈՒՄ

Արա Դերենիկի Հայրապետյան

ԿՐԿՆԱԿԻ ՌԻՆՈՊԼԱՍՏԻԿԱ ԴԵՄՔԻ ԷՍԹԵՏԻԿ ՎԻՐԱԲՈՒԺՈՒԹՅՈՒՆՈՒՄ

Ռինոպլաստիկան ոչ միայն առավել բարդ և հաճախ կատարվող էսթետիկ վիրահատություններից մեկն է, այլև վիրաբույժի սխալներ չներող միջամտություն է: Քանի որ ռինոպլաստիկան իրականացվում է տարբեր մասնագիտություններ ունեցող վիրաբույժների կողմից (պլաստիկ վիրաբույժներ, ԼՕՌ-բժիշկներ, դիմածնոտային վիրաբույժներ), նշված վիրահատությունն ստացավ ոչ միայն լայն տարածում, այլև ձեռք բերեց վիրահատության կարգավիճակ, որի արդյունքները հաճախ անբավարար են և պահանջում են կրկնակի միջամտություններ և կոռեկցիաներ:

Կրկնակի վիրահատությունների վիճակագրական տվյալները՝ ըստ տարբեր աղբյուրների տատանվում են 8-ից մինչև 20%: Ընդ որում, տարբեր վիրաբույժների մոտ կրկնակի վիրահատությունների վիճակագրությունը, ինչպես նաև հետռինոպլաստիկ դեֆորմացիաների աստիճանի արտահայտվածությունը տարբեր է՝ վիրաբույժի փորձից կախված: Կրկնակի միջամտությունների պարագայում վիրահատական տեխնիկան եզակի է և չի տեղավորվում ստանդարտ մոտեցումների և մեթոդների շրջանակներում, քանզի, համապատասխանաբար, քթի դեֆորմացիաները ինքնին բացառիկ են: Արդյունքում, չնայած բազում մեթոդների և օգտագործվող նյութերի բազմազանությանը, որոնք կիրառվում են կրկնակի ռինոպլաստիկայի պարագայում, բացակայում էր ընդհանուր և ամբողջական համակարգ՝ ալգորիթմների տեսքով, որոնք միավորված լինեն արձանագրություններում և կարող են ծառայել որպես գործնական ուղեցույց վիրաբույժներին համար:

220 հիվանդների խմբում, ովքեր ենթարկվեցին կրկնակի ռինոպլաստիկայի, կիրառվել են մոդիֆիկացված վիրաբուժական տեխնիկաներ և մանիպուլյացիաներ՝ օգտագործելով աճառային, ոսկրային, ֆասցիալ, վերնաճառային, ճարպային աուտոտրանսպլանտատներ: Լավ ֆունկցիոնալ և էսթետիկ արդյունքի հասնելու համար նշված աուտոտրանսպլանտատները կրկնակի ռինոպլաստիկայի ընթացքում համակցվել են՝ կախված կիրառման անատոմիական տիրույթից: Մեր կողմից առաջարկված վիրաբուժական մանիպուլյացիաների ալգորիթմերն ու այս կամ այն տրանսպլանտատների կիրառման ընտրության ալգորիթմները թույլ են տալիս արդյուավետ շտկել ինչպես հետռինոպլաստիկ էսթետիկ և ֆունկցիոնալ խանգարումները, այնպես

էլ կատարել հնարավոր հետվիրահատական բարդությունների կանխարգելում՝ նվազագույնի հասցնելով հետագա շտկումների անհրաժեշտության հավանականությունը: Նվազագույն ինվազիվության և այս կամ այն տեխնիկայի ընտրության համակարգված մոտեցման սկզբունքը թույլ տվեց ստանալ քթի ֆունկցիայի և էսթետիկայի վիճակագրորեն հավաստի բարելավում 220 հետազոտված հիվանդների մոտ (ըստ NAFEQ և ROE սանդղակների հարցման):

Մենք առանձրացրեցինք քթի առավել հաճախ հանդիպող հինգ հետռինոպլաստիկ դեֆորմացիաները: Գործնականում տվյալ դեֆորմացիաները հանդիպում են ինչպես առանձին, այնպես էլ հինգ տիպից յուրաքանչյուրի հետ համակցված: Դրա պատճառով հնարավոր է ունենալ քթի հետռինոպլաստիկ դեֆորմացիայի կլինիկական պատկերի տարբերակների մեծ քանակ: Յուրաքանչյուր դեֆորմացիայի համար առաջարկվել է կոռեկցիայի մեթոդիկա և տեխնիկա՝ համապատասխան ալգորիթմով աղյուսակների տեսքով: Վերոնշյալ հինգ հետտռինոպլաստիկ դեֆորմացիաները հետևյալ են.

1. Քթի դորզալ մակերեսի ուրվագծերի դեֆորմացիա.
2. Քթի միջնապատի աճառային հատվածի ստորին-կաուդալ բաժնի դեֆեկտները.
3. «Թութակի կտուց» տեսակի դեֆորմացիա.
4. Շրջված «V»-ի դեֆորմացիա.
5. Քթի ծայրի դեֆորմացիա:

Վիրաբուժական միջամտությունների ալգորիթմների մշակումը՝ քթի հետռինոպլաստիկ դեֆորմացիաների շտկման համար և քթի տվյալ դեֆորմացիաների վիրահատական մեթոդների կատարելագործումը, ինչպես նաև աճառային աուտոտրանսպլանտատների մանրացման նոր մեթոդները, կարող են ավելի համակարգված և ճշգրիտ դարձնել կրկնակի ռինոպլաստիկայի կատարումը: Քանի որ հետռինոպլաստիկ դեֆորմացիաների կլինիկական պատկերը, որպես կանոն, ներառում է իր մեջ մի քանի տեսակի «դասական դեֆորմացիաներ», այդ պատճառով մեր կողմից առաջարկվող 7 ալգորիթմները, որոնք համապատասխանաբար կարելի է համատեղել, հնարավորություն կտան վիրաբույժներին ավելի ճշգրիտ ու համակարգված լուծել իրենց առջև առաջացած խնդիրները:

Առաջարկվող ալգորիթմների և մոդիֆիկացված վիրաբուժական տեխնոլոգիաների կիրառումը թույլ կտա արդեն առաջնային ռինոպլաստիկայի ժամանակ քթի էսթետիկայի և ֆունկցիայի հետռինոպլաստիկ խախտումների կանխարգելումը, ազատելով հիվանդներին կրկնակի վիրահատություններից՝ որոնք ուղեկցվում են ծանր պսիխոէմոցիոնալ խանգարումներով:

SUMMARY

Ara D. Hayrapetyan

THE REPEATED RHINOPLASTY IN THE AESTHETIC FACIAL SURGERY

Rhinoplasty is not only one of more complex and commonly performed aesthetic operations, but also an intervention, which is "unforgiving of surgeon errors". Since rhinoplasty is being performed by surgeons of different specialties (plastic surgeons, ENT-physicians, maxillofacial surgeons) it has not only come into widespread use but also gained the status of a surgery having inadequate results and requiring revision interventions and corrections.

According to different sources, reoperation statistic data may vary from 8 to 20%. In fact, both reoperation statistics and severity level of postrhinoplastic deformation can be different depending on the surgeon's experience. The surgical technique in revision interventions is unique and does not fit the conventional approaches and methods since, respectively, nasal deformation itself is unique. As a result, in spite of the variety of methods applied in revision rhinoplasty, it has been lacking a unified and complete system in the form of algorithms united in protocols which might serve as a practical manual for surgeons.

In a group of 220 patients who had undergone revision rhinoplastic surgery, modified surgical techniques and manipulations were applied by using chondrium, bone, fascial, periochondrium and fat autografts.

To achieve a good functional and aesthetic result, the aforementioned autografts were combined during revision rhinoplasty dependent upon the anatomical location of application.

We are proposing algorithms of surgical manipulations and algorithms for selective use of a particular graft aimed to enhance the efficiency of postrhinoplastic aesthetic and functional disorder corrections as well as prevention of possible postoperative complications thus minimizing the possibility of need for further corrections. The principal of minimal invasiveness and systematic approach to the choice of a particular technology yielded statistically authentic improvement in nasal aesthetics and function among the 220 patients (according to the NAFEQ and ROE survey scales).

We have identified 5 most common postrhinoplastic nasal deformations being practically encountered both separately and in combination with each of the 5 types of deformations. Therefore, the clinical picture of postrhinoplastic nasal deformations might be subject to a huge

number of variations. A correction method and a technique have been proposed for each deformation aligned with a correspondent algorithm charts having the table form. The previously mentioned postrhinoplastic deformations are as follow:

1. Deformation of nasal bridge contours
2. Defects of lower caudal areas of chondrial part of nasal septum
3. Deformation like «parrot's beak»
4. Deformation of inverted «V»
5. Deformation of nose tip.

Development of algorithms of surgical manipulations for correction of postrhinoplastic nasal deformations and advancement of surgical correction methods accompanied by introduction of new methods for grinding cartilage autografts can lead surgeons to more systematized and accurate performance of revision rhinoplasty. Since the clinical picture of postrhinoplastic deformations includes, as a rule, a combination of several types of "classical deformations", the availability of our 7 proposed algorithms, which can respectively be combined, will enable the surgeons to make more accurate and systematized decisions when confronted by such tasks.

The application of proposed algorithms and modified surgical techniques in primary rhinoplasty will enable surgeons to prevent postrhinoplastic disorders of nasal aesthetics and function, sparing patients from revision rhinoplasty accompanied by severe psycho-emotional trauma.