ՎԱՐԴԱՆ ՌԱԶՄԻԿԻ ԴԱԲԱՂՅԱՆ

ՄԻԶԱՊԱՐԿԻ ՈՒՌՈՒՑՔՆԵՐԻ ՀԱՅՏՆԱԲԵՐՈՒՄԸ ԵՎ ՏԱՐԲԵՐԱԿԻՉ ԱԽՏՈՐՈՇՈՒՄԸ ՀՅՈՒՍՎԱԾԱԲԱՆԱԿԱՆ ԵՎ ԲՋՋԱԳԵՆԵՏԻԿ ՀԵՏԱԶՈՏՈՒԹՅՈՒՆՆԵՐԻ ՀԱՄԵՄԱՏԱԿԱՆ ԿԻՐԱՌՄԱՄԲ

ԱՏԵՆԱԽՈՍՈՒԹՅՈՒՆ

ԺԴ.00.09 «Ախտաբանական անատոմիա եվ դատական բժշկություն» մասնագիտությամբ բժշկական գիտությունների թեկնածուի գիտական աստիճանի հայցման համար

Գիտական ղեկավար՝
բ.գ.դ., պրոֆ. ՆԵԼԼԻ ԳՈՒՐԳԵՆԻ ԽՈՍՏԻԿՅԱՆ

Երևան 2016

Բովանդակություն

Ատենախոսական աշխատանքում օգտագործված հապավումներ

ԱՀԿ- Առողջապահության համաշխարային կազմակերպություն

ՀԷ- Հեմատոքսիլին Էոզին

CEP- Chromosome Enumeration Probe

CISH- քրոմոգենային in sidu հիբրիդացում

DAB- դիամինոբենզիդին

EGF- աճի էպիդերմալ գործոն

FISH- ֆլուորեսցենտային in sidu հիբրիդացում

HER2 – մարդու աճի էպիդերմալ գործոնի ռեցեպտոր 2 տիպ

LSI- Locus Specific Identifiers

MMP- մատրիքսային մետալոպրոտեինազ

PBS- Phosphate buffered saline

SSC – saline sodium citrate

TEL- Telomeric Probe

TIMP- մատրիքսային մետալոպրոտեինազների հյուսվածքային ինհիբիտորներ

TNM- tumor, nodulus, metastasis

ՆԵՐԱԾՈՒԹՅՈՒՆ

Թեմայի արդիականությունը

Ժամանակակից օնկոմորֆոլոգիայի խնդիրներից մեկն է ուռուցքների նոր առանձնահատկությունների և ձևաբանական հատկանիշների հայտնաբերումը, որոնց հիման վրա կարելի կլինի կատարել վաղ ախտորոշում, կանխորոշել հիվանդության ընթացքը և ընտրել բուժման առավել արդյունավետ մարտավարություն: Ներկայումս չարորակ նորագոյացությունների կարևորագույն բնորոշիչներից է հանդիսանում ոչ միայն հիվանդության շրջանը և մորֆոլոգիական տարատեսակը, այլ նաև գենետիկական նկարագիրը: Լավ հայտնի է, որ միևնույն տարբերակման աստիճան ունեցող և կլինիկական նույն շրջանում գտնվող ուռուցքները հետագայում ունենում են տարբեր ընթացք, և բացի այդ նմանատիպ ուռուցքների հակաուռուցքային բուժումը նույնպես ունենում է տարբեր արդյունավետություն: Հետևաբար նոր մարկերների հայտնաբերումը, որոնք թույլ կտան պատկերացում կազմել ուռուցքի կենսաբանական ագրեսիվության մասին, հանդիսանում է օնկոմորֆոլոգիայի արդիական խնդիրներից մեկը:

Մոլեկուլային գենետիկայի զարգացման հետ մեկտեղ պարզ դարձավ, որ բջիջների չարորակ տրանսֆորմացիայի և կանցերոգենեզի հիմքում ընկած է բջիջների գենոտիպում առաջացած փոփոխությունները: ՈՒռուցքի յուրաքանչյուր տիպին բնորոշ է անհատական գենետիկական փոփոխությունները, ինչով էլ պայմանավորվում է ուռուցքի կենսաբանական ագրեսիվությունը, ինվազիայի և մետաստազներ առաջացնելու հատկությունները: ՈՒռուցքների գենետիկական ապարատում առաջացած փոփոխությունների շարքին են պատկանում քրոմոսոմների քանակական և կառուցվածքային խանգարումները, գենային մուտացիաները և գեների ամպլիֆիկացիան: Ըստ գրականության տվյալների մարդու գեների 1%-ը ասոցացվում է կանցերոգենեզի հետ [1]:

Ժամանակակից բջջագենետիկ մեթոդների կիրառումը օնկոմորֆոլոգիայում հնարավորություն են տալիս ուսումնասիրել և հայտնաբերել այս շեղումները, ինչի շնորհիվ հնարավոր է դառնում կատարել ուռուցքների վաղ ախտորոշում,

հիվանդության ընթացքի կանխորոշում և բուժման նոր մեթոդների մշակում: Վերջին տարիներին կանցերոգենեզում մեծ հետաքրքրություն է առաջացրել HER2 գենը՝ գրականության մեջ հայտնի նաև ERBB2 անվանմամբ (մարդու էպիդերմալ աճի գործոնի ռեցեպտորը կոդավորող գեն տիպ 2): Ըստ գրականության տվյալների կրծքագեղձի ինվազիվ քաղցկեղում HER2 գենի ամպլիֆիկացիան հանդիպում է հիվանդների 20-30%-ի մոտ: Ապացուցված է նաև այն փաստը, որ կրծքագեղձի ինվազիվ քաղցկեղում HER2 գենի ամպլիֆիկացիան և համանուն ռեցեպտորի հիպերէքսպրեսիան պայմանավորում են հիվանդության ագրեսիվ ընթացքը ու անբարենպաստ ելքը: HER2 գենը ակտիվացնում է բջիջների պրոլիֆերացիան, ընկճում է ապոպտոզը և թուլացնում է միջբջջային կապերը, ինչը բերում է ուռուցքի մետաստազներ տալու ունակության բարձրացմանը [2,3]:

HER2 գենի ամպլիֆիկացիա և համանուն ռեցեպտորի հիպերէքսպրեսիա հայտնաբերվել է նաև այլ ուռուցքներում, մասնավորապես՝ ստամոքսի, կերակրափողի, ձվարանի և էնդոմետրիումի քաղցկեղներում: Սակայն այս տեղակայման ուռուցքներում HER2 գենի ամպլիֆիկացիան հանդիպում է շատ ավելի հազվադեպ, քան կրծքագեղձի քաղցկեղում: Արդի գրականությունում միզապարկի քաղցկեղում HER2 գենի ամպլիֆիկացիայի վերաբերյալ տվյալները հակասական են և տատանվում են 0-ից մինչև 32%-ի սահմաններում [4]:

Քիչ է ուսումնասիրված HER2 գենի դերը միզապարկի փոփոխական բջջային քաղցկեղում: Չկա համալիր համեմատական վերլուծություն HER2 գենի կարգավիճակի և միզապարկի փոփոխական բջջային քաղցկեղի տարբերակման աստիճանի, ինվազիվ աճի, մետաստատիկ տարածման միջև: Մինչդեռ միզապարկի քաղցկեղը նորագոյացությունների մեջ հաճախակի հանդիպող պաթոլոգիաներից մեկն է, և աշխարհում չարորակ ուռուցքային հիվանդությունների մեջ այն զբաղեցնում է 9-րդ տեղը: Ամեն տարի աշխարհում ախտորոշվում է միզապարկի քաղցկեղի ավելի քան 330 000 նոր դեպք, որոնցից մեծամասնությունը տղամարդկանց մոտ (կին տղամարդ հարաբերությունը՝ 3.8:1): Ամբողջ աշխարհում տարեկան միզապարկի քաղցկեղից մահանում է 130 000 մարդ [5]: Հայաստանի Հանրապետությունում միզապարկի քաղցկեղով հիվանդացությունը բացարձակ թվերով զբաղեցնում է 6-րդ տեղը, առաջ

անցնելով նաև շագանակագեղձի քաղցկեղից: ՀՀ-ում տարեկան ախտորոշվում է միզապարկի քաղցկեղի գրեթե 400 նոր դեպքեր [6]:

Միզապարկի քաղցկեղով հիվանդացությունը ամբողջ աշխարհում ունի աճման միտում: Ռուսաստանի Դաշնությունում 100.000 բնակչության հաշվարկով 2001թ.-ից մինչև 2011թ.-ը միզապարկի քաղցկեղով հիվանդացությունը աճել է 8.41-ից հասնելով 9.64-ի: Նշված 10 տարիների ընթացքում միզապարկի քաղցկեղով հիվանդացության աճը կազմել է 15,26%, միջին տարեկան աճը՝ 1.41% [7]: Միզապարկի քաղցկեղով հիվանդացության աճի տեմպը Հայաստանի Հանրապետությունում ամենաբարձրներից է՝ զիջելով միայն արգանդի վզիկի քաղցկեղին այն զբաղեցնում է 2-րդ տեղը: 100.000 բնակչության հաշվարկով 2005թ.-ին ՀՀ-ում գրանցվել է 8 դեպք, 2010թ.-ին 12 դեպք, աճը կազմել է 4 միավոր [6]:

Միզապարկի քաղցկեղով ամենաբարձր հիվանդացությունը գրանցվում է Եգիպտոսում, Սուդանում, Գանայում և մի քանի այլ Աֆրիկյան պետություններում, որտեղ միզապարկում ուռուցքների առաջացումը պայմանավորված է այդ երկրներում հաճախ հանդիպող միզապարկի պարազիտային ախտահարումների հետ (շիստոսոմոզ):

Միզապարկի ուռուցքների 95%-ը ունեն էպիթելային ծագում, իսկ 90%-ը բաժին է ընկնում փոփոխականբջջային քաղցկեղին: Ընդ որում քաղցկեղ in situ-ի փուլում հիվանդությունը ախտորոշվում է ընդամենը 1-ից 3% դեպքերում, չնայած այն հանգամանքին, որ միզապարկի ինվազիվ քաղցկեղների 45-65% դեպքերում այն հայտնաբերվում է որպես ֆոն: Ներկայումս հիվանդների միայն 45%-ի մոտ է հիվանդությունը ախտորոշվում վաղ շրջանում, իսկ միզապարկի ինվազիվ քաղցկեղով առաջին անգամ բժշկին դիմած հիվանդների 50%-ի մոտ հայտնաբերվում են մետաստատիկ ախտահարումներ [8, 9]:

Միզապարկի քաղցկեղով հիվանդացության մեծ տոկոսը, հիվանդացության աճի միտումը, ինչպես նաև հիվանդության վաղ ախտորոշման դժվարությունները և ցածր տոկոսը վկայում է խնդրի արդիականության մասին, ստիպելով մտածել միզապարկի քաղցկեղի վաղ ախտորոշման, պրոգնոստիկ նոր գործոնների հայտնաբերման և բուժման նոր մեթոդների մշակման մասին:

Հետազոտության նպատակը և խնդիրները

Տվյալ աշխատանքի նպատակն է հետազոտել միզապարկի փոփոխականբջջային քաղցկեղով հիվանդների մոտ ուռուցքային բջիջներում HER2 գենի կարգավիճակը, տարբերակման և ինվազիայի տարբեր աստիճաններ ունեցող քաղցկեղների ժամանակ որոշել HER2 գենի ամպլիֆիկացիայի առկայությունը և ուժգնությունը ինչպես նաև HER2 գենի նշանակությունը միզապարկի փոփոխականբջջային քաղցկեղի տարբերակման աստիճանի, ինվազիվ աճի և մետաստատիկ տարածման գործընթացներում:

Այս նպատակից ելնելով մեր կողմից առաջադրվել և լուծվել են ստորև թվարկված խնդիրները:

1. Դասակարգել միզապարկի նորագոյացությունները ըստ հյուսվածաբանական տեսակի, տարբերակման աստիճանի, ինվազիայի խորության և մետաստազների առկայության՝ հիմք ընդունելով չարորակ նորագոյացությունների միջազգային դասակարգիչները:
2. Մշակել քրոմոգենային in situ հիբրիդացման մեթոդով հետազոտությունների անցկացումը միզապարկից ստացված հյուսվածքային նյութի վրա:
3. Որոշել HER2 գենի կարգավիճակը միզապարկի փոփոխականբջջային քաղցկեղի տարբեր խմբերում՝ հետազոտության բջջագենետիկ մեթոդի կիրառմամբ:
4. Կատարել համեմատական վերլուծություն հետազոտության բջջագենետիկ և հյուսվածաբանական մեթոդների միջև:

Հետազոտության նյութը և մեթոդները

Աշխատանքը կատարվել է ԵՊԲՀ-ի ախտաբանական անատոմիայի և կլինիկական մորֆոլոգիայի ամբիոնի կլինիկական բազա հանդիսացող «Արմենիա» ՀԲԿ-ի ընդհանուր ախտաբանության բաժանմունքում:

Մեր կողմից հետազոտվել է "Արմենիա" ՀԲԿ-ի ուրոլոգիական բաժանմունքում միզապարկի նորագոյացության կապակցությամբ վիրահատական բուժման ենթարկված 83 հիվանդների վիրահատական նյութը: Հետազոտված 83 հիվանդներից 52-ը միզապարկի նորագոյացության կապակցությամբ ենթարկվել են տրանսուրետրալ ռեզեկցիայի, իսկ 31 հիվանդների կատարվել է արմատական վիրահատության (30

դեպքերում ցիստպրոստատէկտոմիա բարակ աղիքային ռեզերվուարի ձևավորմամբ, 1 դեպքում ցիստէկտոմիա բարակ աղիքային ռեզերվուարի ձևավորմամբ):

ՈՒռուցքի ռեզեկցված կտորները (ՏՈՒՐ-դեպքում), ինչպես նաև միզապարկից, շագանակագեղձից և հեռացված ավշային հանգույցներից վերցրված կտորները (ցիստպրոստատէկտոմիայի դեպքում) ֆիքսվել են 10%-անոց չեզոք բուֆերային ֆորմալինում՝ 24 ժամվա ընթացքում, այնուհետև ստանդարտ եղանակով պատրաստվել են պարաֆինային բլոկներ, որոնցից ստացված հատույթները հետազոտվել են հյուսվածաբանական և բջջագենետիկ մեթոդներով: Հյուսվածաբանական մեթոդը կատարվել է հեմատոքսիլին էոզինով՝ որոշվել է միզապարկի նորագոյացության հյուսվածաբանական տեսակը, գնահատվել է ուռուցքի տարբերակման աստիճանը, ինվազիայի խորությունը, ավշային հանգույցներում մետաստազների առկայությունը և ուռուցքային հյուսվածքում առաջացած երկրորդային փոփոխությունները՝ մասնավորապես բորբոքման և նեկրոզի առկայությունը:

Բջջագենետիկ հետազոտությունը կատարվել է քրոմոգենային in situ հիբրիդացման մեթոդով՝ որոշվել է միզապարկի քաղցկեղի ժամանակ ուռուցքային բջիջներում HER2 գենի կարգավիճակը և ամպլիֆիկացիայի ուժգնությունը:

Հետազոտության բջջագենետիկ և հյուսվածաբանական մեթոդներով ստացված արդյունքները ենթարկվել են համեմատական վերլուծության: Վիճակագրական վերլուծությունը կատարվել է համապատասխան մեթոդներով, SPSS 16.0, Microsoft Excel 2007, և GraphPad Prism 5 համակարգչային ծրագրերի միջոցով:

Գիտական նորույթը

Հայաստանի Հանրապետությունում 2009թ-ին մեր կողմից առաջին անգամ մշակվեց և կիրառվեց քրոմոգենային in situ հիբրիդացման (CISH) մեթոդով հետազոտությունների անցկացումը միզապարկից ստացված հյուսվածքային նյութի վրա: Ֆլուորեսցենտային in sidu հիբրիդացման (FISH) մեթոդով մեր հանրապետությունում ախտորոշվում են մի շարք հիվանդություններ, սակայն ի տարբերություն FISH մեթոդի՝ CISH մեթոդը ավելի մատչելի և պրակտիկայում հեշտ կիրառելի մեթոդ է: Մեր կողմից ստեղծվել է նյութատեխնիկական բազա և մշակվել է հետազոտության արձանագրություն (պրոտոկոլ), ինչը հնարավորություն է տալիս CISH

մեթոդով կատարել հետազոտություններ պարաֆինային բլոկներից ստացված 4-5մկմ հաստությամբ հատույթների վրա, հետազոտության համար օգտագործելով միզապարկից ստացված հյուսվածքային նյութ:

Ժամանակակից օնկոմորֆոլոգիայում HER2 գենի կարգավիճակը որոշվում է հիմնականում կրծքագեղձի քաղցկեղի ընթացքի կանխորոշման և բուժման ճիշտ մարտավարության ընտրության նպատակով, իսկ միզապարկի փոփոխական բջջային քաղցկեղի պաթոգենեզում այս գենի նշանակության մասին տվյալները հակասական են [4]: Այս աշխատանքի շրջանակներում որոշվել է HER2 գենի կարգավիճակը միզապարկի փոփոխականբջջային քաղցկեղի դեպքում և պարզաբանվել է դրա նշանակությունը քաղցկեղի տարբերակման աստիճանի, ինվազիայի և մետաստատիկ տարածման գործընթացներում:

Գործնական նշանակությունը

Այս աշխատանքում ցույց է տրված միզապարկի փոփոխականբջջային քաղցկեղի ժամանակ HER2 գենի ամպլիֆիկացիայի ազդեցությունը ուռուցքի տարբերակման աստիճանի, ինվազիվ աճի և մետաստատիկ տարածման գործընթացների վրա, ուստի միզապարկի փոփոխականբջջային քաղցկեղի դեպքում HER2 գենի կարգավիճակի որոշումը կարող է հանդիսանալ պրոգնոստիկ գործոն, ինչպես նաև միզապարկի ոչ ինվազիվ ուռուցքներում այս գենի ամպլիֆիկացիայի հայտնաբերումը կարող է վկայել ուռուցքի չարորակ պոտենցիալի մասին:

HER2 գենի անպլիֆիկացիայի հայտնաբերումը կրծքագեղձի քաղցկեղով հիվանդների մոտ ցուցում է հանդիսանում HER2 ռեցեպտորի հանդեպ թիրախային քիմիոթերապևտիկ դեղամիջոցի նշանակման համար: Վերջինս իրենից ներկայացնում է մոնոկլոնալ հակամարմին հանդեպ HER2 ռեցեպտորի և կապվելով այս ռեցեպտորների հետ ուռուցքային բջիջների վրա թողնում է ցիտոտոքսիկ ազդեցություն [10]: Հաշվի առնելով այս հանգամանքը միզապարկի փոփոխականբջջային քաղցկեղում HER2 գենի նշանակության և կարգավիճակի որոշումը թույլ կտա կատարել քայլեր առավել արդյունավետ բուժման մարտավարության մշակման ուղղությամբ (տարգետային քիմիոթերապիա):

ԳԼՈՒԽ 1
ԳՐԱԿԱՆՈՒԹՅԱՆ ՎԵՐԼՈՒԾՈՒԹՅՈՒՆ

1.1 ՈՒռուցքների ինվազիվ աճին և մետաստատիկ տարածմանը նպաստող գործոնների վերլուծություն:

ՈՒռուցքային ինվազիան և մետաստազների առաջացումը համարվում է կանցերոգենեզի կարևորագույն փուլերից: Ժամանակակից օնկոմորֆոլոգիայում դրանց ուսումնասիրությանը տրվում է բավական մեծ նշանակություն՝ ուսումնասիրություններում օգտագործելով մոլեկուլային կենսաբանության այնպիսի նորագույն մեթոդներ ինչպիսին են in situ հիբրիդացումը, լազերային միկրոդիսեկցիան, պոլիմերազային շղթայական ռեակցիան: Այս մեթոդները ուղղված են ուռուցքների այնպիսի նոր առանձնահատկությունների հայտնաբերմանը, որոնք թույլ կտան անահատականորեն գնահատել ցանկացած ուռուցքի ինվազիայի և մետաստազներ առաջացնելու պոտենցիալը:

Ժամանակակից պատկերացումների համաձայն ինվազիան զարգանում է ուռուցքային բջիջների գենետիկ վերափոխման հիման վրա և ընթանում է երեք փուլով: Առաջին փուլի համար բնորոշ է միջբջջային կապերի թուլացումը, բջիջների միջև ադհեզիա ապահովող մոլեկուլների քանակի քչացումը, և ընդհակառակը այնպիսի ռեցեպտորների քանակի շատացումը, որոնք ապահովում են բջիջների կապը միջբջջային նյութի կոմպոնենտների հետ (լամինին, կոլագեն, ֆիբրոնեկտին):

Երկրորդ փուլում ակտիվանում է ուռուցքային բջիջների կողմից պրոտեոլիտիկ ֆերմենտների սեկրեցիան, որոնք քայքայում են միջբջիջային նյութը և բազալ թաղանթը, ստեղծելով ճանապարհ ինվազիայի համար: Երրորդ փուլում տեղի է ունենում ուռուցքային բջիջների միգրացիա դեպի վնասված տեղամաս, վերջիններիս համար քեմոատրակտանտ են հանդիսանում միջբջիջային նյութի քայքայման արգասիքները [11]:

Ինվազիայով է պայմանավորված մետաստազման պրոցեսը, որը նույնպես հիմնված է ուռուցքային բջջում զարգացած գենոտիպային և ֆենոտիպային փոփոխությունների

վրա: ՈՒռուցքի մետաստատիկ տարածման պրոցեսը պայմանականորեն բաժանում են չորս փուլի (նկ.1- նկարը վերցրված է "Robbins and Cotran Pathologic Basis of Disease" գրքից) [12]:

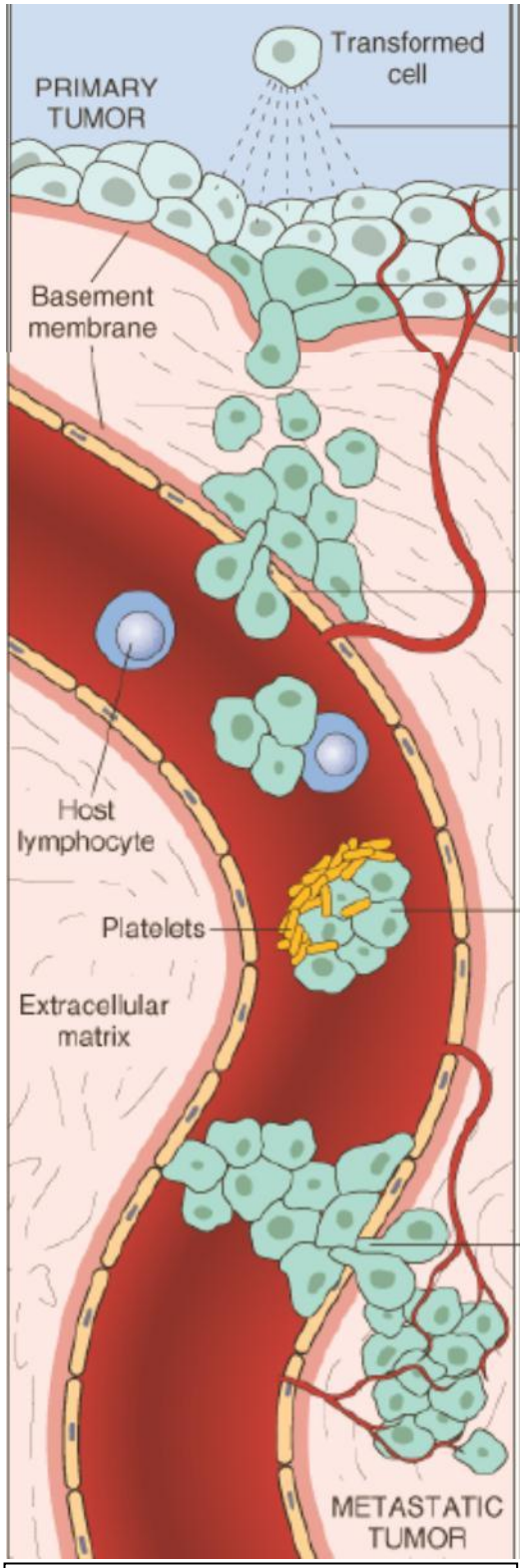

ՆԿ.1 մետաստատիկ կասկադ Kumar et all [12]

1.Մետաստազային սուբկլոնի առաջացում:

2.Ինվազիա դեպի անոթի լուսանցք:

3.ՈՒռուցքային էմբոլի շրջանառությունը ավշի կամ արյան մեջ:

4.Նոր տեղամասում հաստատվելը՝ երկրորդային ուռուցքի առաջացումով:

Մետաստազման պրոցեսը սկսվում է ուռուցքային բջիջների յուրահատուկ սուբկլոնի առաջացմամբ, որոնց միջև միջբջջային կապերը թուլացած են, իսկ բջիջների շարժունակությունը ուժեղացած է: Այդ բջիջների կողմից արտադրվում է մեծ քանակությամբ պրոտեոլիտիկ ֆերմենտներ, որոնք քայքայում են հյուսվածքների և անոթի պատի բազալ թաղանթը: ՈՒռուցքային բջիջները անցնում են անոթի լուսանցք և սկսում շրջանառել արյան և ավշի մեջ: Այնուհետև ուռուցքային էմբոլը մեկ այլ տեղում կպնում է անոթի պատին և նորից քայքայելով բազալ թաղանթը անցնում է հյուսվածքներ, առաջացնելով երկրորդային ուռուցքը, որը որպես կանոն օժտված է լինում ավելի ագրեսիվ հատկություններով [11]:

Ներկայումս ինվազիայի և մետաստազման պրոցեսների ուսումնասիրությունները տարվում են մի քանի ուղղություններով՝

- բազալ թաղանթի և միջբջջային նյութի փոփոխությունների ուսումնասիրությունը

առաջնային ուռուցքում, ինվազիվ համալիրներում, մետաստազներում, ավշային և արյունատար անոթներում, ավշային հանգույցներում.

-ուռուցքային բջիջների այնպիսի բիոքիմիական հատկությունների ուսումնասիրությունը, որոնցով պայմանավորված է նրանց կողմից պրոտեոլիտիկ ֆերմենտների գերարտադրությունը և բազալ թաղանթի քայքայումը,

-մալիգնիզացիայի ենթարկված բջիջների ադհեզիվ հատկությունների ուսումնասիրությունը:

Այս ուղղություններով տարվող հետազոտությունները արդեն իսկ հասել են բավական հաջողությունների, սակայն դեռ կան շատ անպատասխան հարցեր և մոլեկուլային կենսաբանության միջոցով ստացված տվյալները դեռևս բավարար կերպով չեն համադրվում ուռուցքների հյուսվածքաբանական և կլինիկական տվյալների հետ:

Ժամանակակից օնկոմորֆոլոգիայի գերխնդիրներից է հայտնաբերել ուռուցքներին բնութագրող այնպիսի նոր գործոններ և հատկություններ, որոնց վրա հիմնվելով հնարավոր կլինի ավելի ճշգրիտ կանխատեսել հիվանդության ընթացքը և կատարել ադեկվատ բուժում: Ներկայումս հայտնաբերվել են բազմաթիվ գործոններ, որոնք նշանակություն ունեն ուռուցքի ինվազիայի գործընթացում և շարունակվում է դրանց լայնածավալ ուսումնասիրությունները:

ՈՒռուցքի ինվազիայի պրոցեսում գենոտիպային և ֆենոտիպային փոփոխությունների են ենթարկվում ոչ միայն մալիգնիզացված բջիջը այլ նաև փոփոխություններ են զարգանում միջբջջային նյութում, բազալ թաղանթում, ինչպես նաև փոփոխվում է աթհեզիվ մոլեկուլների որակական և քանակական կազմը:

Երկար տարիներ լիարժեք չէր գնահատվում միջբջջային նյութի դերը բջիջների զարգացման և տարբերակման պրոցեսում: Վերջին տարիներին կատարված հետազոտությունները ցույց տվեցին միջբջջային նյութի դերը բջիջների պրոլիֆերացիայի և տարբերակման պրոցեսներում: Այն խաղում է որոշիչ դեր ոչ միայն օրգանոգենեզում և էմբրիոգենեզում, այլ նաև կանցերոգենեզում, ուռուցքի ինվազիայի և մետաստազման պրոցեսներում [11]:

ՈՒռուցքի ինվազիայի և մետաստազման համար անհրաժեշտ է միջբջջային նյութում և բազալ թաղանթում կառուցվածքային փոփոխությունների զարգացում: Բազալ

թաղանթի անլուծելիությունը և մեխանիկական կայունությունը ապահովվում է 4-րդ տիպի կոլագենի միջոցով: Գ. Ա. Ֆրանկի կողմից միզապարկի քաղցկեղի վրա կատարած հետազոտությունները ցույց են տվել, որ ուռուցքի տարբերակման աստիճանից կախված բազալ թաղանթում կոլագենի քանակը փոփոխվում է: Տարբերակման բարձր աստիճան ունեցող քաղցկեղներում բազալ թաղանթի ամբողջականությունը խախտված չէ, այնտեղ դիտվում է 4-րդ տիպի կոլագենի բարձր ակտիվություն: Չափավոր տարբերակված քաղցկեղներում բազալ թաղանթը եղել է մասնակի քայքայված, ունեցել է անհավասար հաստություն, իսկ կոլագենի էքսպրեսիան եղել է տարբեր ինտենսիվության: Միզապարկի ցածր տարբերակված քաղցկեղի խմբում բազալ թաղանթը գրեթե ամենուր եղել է քայքայված, 4-րդ տիպի կոլագեի էքսպրեսիան բացակայել է [13]:

Միջբջջային նյութի մյուս կարևոր կոմպոնենտը, որը մեծ դեր է խաղում ուռուցքային բջջի միգրացիայի և մետաստազման գործընթացում դա լամինին է: Լամինինը հանդիսանում է բազալ թաղանթի հիմնական ադհեզիվ գլիկոպրոտեիդը: Ստեղծելով կամրջակներ 4-րդ տիպի կոլագենի և ֆիբրոնեկտինի միջև, այն կայունացնում է բազալ թաղանթի կառուցվածքը: Հետազոտությունները ցույց են տվել, որ լամինինը ոչ միայն կատարում է ադհեզիվ կոմպոնենտի դեր, այլ նաև գտնվելով միջբջջային մատրիքսում ակտիվացնում է ուռուցքային բջիջների պրոլիֆերացիան և շարժունակությունը [11]:

Գոյություն ունի լամինինի ութ տարատեսակ: Էպիթելային բջիջների բազալ թաղանթում գտնվում է լամինին 5–ը: ՈՒռուցքային բջիջների կողմից արտադրվող մետալոպրոտեինազների միջոցով բազալ թաղանթում գտնվող լամինին 5–ի քայքայումը հանդիսանում է ուռուցքային բջիջների միգրացիայի և ինվազիայի մեխանիզմներից մեկը: Կան բազմաթիվ հետազոտություններ, որոնք ցույց են տալիս լամինին 5–ի էքսպրեսիայի կապը ուռուցքի տարբերակման աստիճանի, ինվազիայի և մետաստազման հետ [14, 15]:

Միզապարկի բարձր, չափավոր և ցածր տարբերակման աստիճան ունեցող քաղցկեղների խմբերում լամինինի քանակությունը բազալ թաղանթում համապատասխանաբար նվազում է: Հետազոտությունները ցույց են տվել որ միզապարկի բարձր տարբերակված քաղցկեղներում դիտվում է լամինին 5–ի

արտահայտված էքսպրեսիա, իսկ բազալ թաղանթի ամբողջականությունը խախտված չի: Չափավոր տարբերակված քաղցկեղների բազալ թաղանթում լամինին 5–ի էքսպրեսիան նվազում է, իսկ բազալ թաղանթը լինում է մասնակիորեն քայքայված: Ցածր տարբերակված քաղցկեղների բազալ թաղանթը քայքայված է ամբողջությամբ, իսկ լամինին 5–ի էքսպրեսիան բացակայում է: Դա պայմանավորված է ուռուցքային բջիջների կողմից արտադրվող մետալոպրոտեինազներով, որոնք քայքայում են լամինին 5–ը և 4 տիպի կոլագենը, առաջացնելով բազալ թաղանթի ապակայունացում [13]:

ՈՒռուցքներում լամինինի քայքայումը դիտվում է բազալ թաղանթում, սակայն միջբջիջային նյութում նրա քանակությունը շատանում է, ինչը նպաստում է ուռուցքային բջիջների տեղաշարժին: Այդ մասին է վկայում նաև ինվազիվ աճով աչքի ընկնող ուռուցքներում բջիջների մակերեսներին լամինինային ռեցեպտորների հիպերէքսպրեսիան [13]:

Արդեն իսկ անհերքելի է, որ լամինին 5-ի բարձր էքսպրեսիան միջբջջային նյութում և ցածր էքսպրեսիան բազալ թաղանթում վկայում է ուռուցքի ինվազիվ ակտիվության մասին: Կան նաև հետազոտություններ, որոնք ցույց են տալիս միջբջջային նյութում լամինին 5-ի բարձր էքսպրեսիայի կորելացիան HER2 ռեցեպտորի հիպերէքսպրեսիայի հետ: HER2 ռեցեպտորի հիպերէքսպրեսիայով է պայմանավորված մի շարք ուռուցքների ագրեսիվությունը [16]:

ՈՒռուցքների ինվազիվ ակտիվությունը և մետաստազ տալու հատկությունը կախված է նաև ուռուցքային բջիջների կողմից պրոտեոլիտիկ ֆերմենտների արտադրությամբ: ՈՒռուցքային բջիջների կողմից սինթեզված պրոտեինազները քայքայում են արտաբջջային մատրիքսը և բազալ թաղանթը՝ ստեղծելով ճանապարհ միգրացիայի համար: Վերջին տարիներին հետազոտողների ուշադրության կենտրոնում են գտնվում մատրիքսային մետալոպրոտեինազները (MMP) և այս բնագավառում կատարված աշխատությունների մեծ մասը նվիրված է հենց դրանց: Մետալոպրոտեինազները պատկանում են ցինկ կախյալ էնդոպեպտիդազներին և ընդգրկում են իրենց մեջ 26 ֆերմենտներ: Նորմայում մետալոպրոտեինազների ակտիվացում նկատվում է բորբոքման և վերքերի լավացման օջախներում, ինչպես նաև շագանակագեղձի,

կրծքագեղձի և արգանդի հյուսվածքներում ռեպրոդուկցիայի և ինվոլուցիայի ժամանակ [17]:

Ըստ ժամանակակից դասակարգման տարբերում են մետալոպրոտեինազների չորս խումբ:

1.Կոլագենազներ (MMP-1, MMP-8, MMP-13, MMP-18) – սրանք քայքայում են ինտերստիցիալ, նեյտրոֆիլային և երրորդ տիպի կոլագենը:

2. Ժելատինազներ (MMP-2, MMP-9) – սրանց միջոցով իրականացվում է ժելատինի, լամինինի և չորրորդ տիպի կոլագենի քայքայումը:

3. Ստրոմելիզիններ (MMP-3, MMP-10, MMP-11) – քայքայում են բոլոր տեսակի ստրոմելիզինները, էլաստինը, ֆիբրոլամինինը, ֆիբրոնեկտինը, չորրոդ տիպի կոլագենը և միջբջջային նյութի այլ սպիտակուցներ ու պրոտեոգլիկաններ:

4. Մեմբրանային տիպի մետալոպրոտեինազներ՝ MT- MMP (MMP-14, MMP-15, MMP-16, MMP-17, MMP-21, MMP-24) – քայքայում են ժելատին A-ն, I, II, III-րդ տիպի կոլագենները, պրոտեոգլիկանները [18]:

Մետալոպրոտեինազների ակտիվությունը կարգավորվում է ոչ միայն դրանց սինթեզը կոդավորող գեների էքսպրեսիայի փոփոխությամբ, այլ նաև մետալոպրոտեինազների հյուսվածքային ինհիբիտորներով (TIMP): MMP-ի և TIMP-ի փոխհարաբերություններում դեռևս կան բազում չպարզաբանված հարցեր: Ներկայումս գիտնականների կողմից տարվում են լայնածավալ հետազոտություններ պարզելու համար MMP-ի և TIMP-ի ակտիվությունը նորմայում, տարբեր աստիճանի դիսպլազիաների ժամանակ, քաղցկեղ in situ-ում, ինվազիվ քաղցկեղներում և մետաստազներում: Բավական մեծ խումբ հետազոտողներ գտնում են, որ այս ֆերմենտերը կարող են ծառայել, որպես պրոգնոստիկ գործոն քաղցկեղի մետաստատիկ ակտիվության վերաբերյալ, իսկ այնպիսի դեղամիջոցների ստեղծումը, որոնք կհանդիսանան ինհիբտոր այս ֆերմենտների համար կարող են հանդիսանալ քաղցկեղների բուժման նոր մեթոդներ [17, 18]:

Միզապարկի փոփոխական բջջային քաղցկեղով հիվանդների վրա կատարած հետազոտությունները ցույց են տվել, որ միզապարկի քաղցկեղով հիվանդների մեզում մատրիքսային մետալոպրոտեինազների (MMP-2, MMP-9) ակտիվությունը խիստ բարձր

է, ի տարբերություն կոնտրոլ խմբի: Բացի այդ հնարավոր է եղել հայտնաբերել հավաստի կորելացիա MMP-9-ի ակտիվության և միզապարկի ուռուցքի չափերի միջև [19]:

Մի խումբ հեղինակների կողմից կրծքագեղձի քաղցկեղի վրա կատարած հետազոտությունները ցույց են տվել, որ ուռուցքային բջիջներում HER2 ռեցեպտորի հիպերէքսպռեսիան բերում է այդ բջիջների կողմից մատրիքսային մետալոպրոտեինազների գերարտադրության [20, 21, 22]:

Այսպիսով մետալոպրոտեինազների ուսումնասիրությունները ցույց են տալիս դրանց կարևորագույն դերը միջբջջային նյութի ռեմոդելավորման մեջ ուռուցքի ինվազիայի ժամանակ:

Ուռուցքային բջիջների միգրացիոն ակտիվությունը պայմանավորված է ոչ միայն արտաբջջային մատրիքսի և բազալ թաղանթի քայքայմամբ այլ նաև միջբջջային նյութում աթեզիվ և հակաաթեզիվ հատկություններով օժտված գլիկոպրոտեինների փոխհարաբերության խանգարմամբ: Մալիգնիզացված բջջի միգրացիային նպաստում են հակաաթեզիվ գլիկոպրոտեինների այդ թվում և տենասցինի շատացումը:

Տարբեր նորագոյացությունների շարակցական հյուսվածքում դիտվում է հասուն շարակցական հյուսվածքի սպիտակուցների (լամինին, կոլագեն, ֆիբրոնեկտին) փոխարինում տենասցին C-ով: Տենասցին C-ն 1.900ԿԴ մոլեկուլային զանգված ունեցող գլիկոպրոտեին է: Տենասցին C-ի մոլեկուլը ունի բավական բարդ կառուցվածք, որի շնորհիվ այն կարող է հանդես գալ ինչպես աթեզիվ այնպես էլ հակաաթեզիվ հատկություններով: Տենասցին C-ի առավել մեծ քանակությամբ էքսպրեսիա նկատվում է էմբրիոգենեզի և օրգանոգենեզի ընթացքում: Դիֆերենցված հյուսվածքներում նրա էքսպրեսիան սահմանափակ է և ակտիվանում է միայն ախտաբանական վիճակներում, այդ թվում և ուռուցքներում [23,25]:

Առաջին անգամ տենասցին C-ն հայտնաբերվել է գլխուղեղի գլիոմաների միջբջջային մատրիքսում և դիտարկվել է, որպես մեզենխիմալ անտիգեն: Այնուհետև հետագա ուսումնասիրությունները ցույց են տվել գլիոմաներում տենասցին C-ի արտահայտված էքսպրեսիայի ուղղակի կապը ուռուցքի տարբերակման աստիճանի հետ և այն սկսվել է դիտարվել որպես անբարենպաստ պրոգնոզի ցուցանիշ [24]:

Միզապարկի քաղցկեղի վրա կատարած հետազոտությունները ցույց են տվել, որ ուռուցքի միջբջջային մատրիքսում տենասցին C-ի արտահայտված էքսպրեսիա դիտվում է ինվազիայի առավել խորը աստիճան ունեցող քաղցկեղներում (T3), իսկ ավշային հանգույցներում մետաստազների առկայության դեպքում ուռուցքի միջբջջային մատրիքսում դիտվում է տենասցին C-ի էքսպրեսիաայի կտրուկ աճ: Այս հանգամանքը հիմք է հանդիսացել տենասցին C-ն դիտարկել, որպես միզապարկի փոփոխական բջջային քաղցկեղի անկախ պրոգնոստիկ գործոն: Ներկայումս կատարվում են հետազոտություններ ուղղված տենասցին C-ի քանակության և HER2 ռեցեպտրի հիպերէքսպրեսիայի միջև օրինաչափություններ հայտնաբերելու նպատակով [25]:

ՈՒռուցքների ինվազիային նպաստող կարևորագույն հանգամանքներից է հանդիսանում քաղցկեղային բջիջների միջբջջային կապերի խանգարումները: Հանգստի վիճակում բջիջները միմիյանց հետ և արտաբջջային մատրիքսի կոնպոնենտների հետ կապված են ադհեզիայի մոլեկուլների միջոցով: Նեոպլաստիկ ախտահարման ժամանակ ուռուցքային բջիջներում տեղի է ունենում այդ մոլեկուլների քանակական փոփոխություն, ինչը բերում է բջիջների շարժունակության բարձրացման: ՈՒռուցքի պրոգրեսիայի ժամանակ մալիգնիզացված բջիջների մակերեսը ենթարկվում է այնպիսի վերակառուցման, որի շնորհիվ հնարավոր է դառնում դրանց անջատումը ուռուցքի հիմնական զանգվածից և միացումը միջբջջային նյութի կոմպոնենտների հետ: Աթհեզիայի այնպիսի մոլեկուլների քանակությունը, որոնց միջոցով ապահովում է միջբջջային կապերը, քչանում են, և ընդհակառակը շատանում է այնպիսի մոլեկուլների քանակությունը, որոնք ապահովվում են միգրացիայի ենթարկվող բջջի կապը միջբջջային նյութի կոմպոնենտների և անոթների էնդոթելի հետ:

Ժամանակակից ուսումնասիրությունները ցույց են տվել, որ ուռուցքների ինվազիայի գործընթացում աթհեզիվ մոլեկուլներից ավելի մեծ նշանակություն ունեն կադհերինները և CD44-ը: Կադհերինները կալցիում կախյալ աթհեզիվ մալեկուլներ են, որոնք ապահովում են միջբջջային կապերը՝ համագործակցելով բջջակմախքի հետ: Դրանք իրենցից ներկայացնում են 120-ից մինչև 130 ԿԴ մոլեկուլային զանգված ունեցող գլիկոպրոտեիններ, որոնք ունեն կարևոր դերակատարում հյուսվածքների

կազմավորման մեջ: Արդի գրականության մեջ կան բազմաթիվ աշխատություններ նվիրված կանցերոգենեզում կադհերինների դերի պարզաբանմանը: Դրանցում ցույց է տրված որ, տարբեր ուռուցքային պաթոլոգիաների ժամանակ (արգանդի վզիկի, կրծքագեղձի, հաստ աղու քաղցկեղներ) ուռուցքային բջիջների բջջաթաղանթում կադհերինների քանակի նվազումը հանգեցնում է միջբջջային կապերի թուլացման և նպաստում է ուռուցքի ինվազիվ աճին և մետաստատիկ տարածմանը [26, 27, 28]:

ՈՒռուցքային բջիջների միգրացիայի գործընթացում առավել մեծ նշանակություն ունեն կադհերինների հետևյալ տեսակները՝

E-կադհերին - ապահովում են կապը էպիթելիալ բջիջների միջև,

N-կադհերին – հայտնաբերվել է նյարդային և մկանային հյուսվածքներում,

P- կադհերին – ի սկզբանե հայտնաբերվել է պլացենտայում, սակայն նրա էքպրեսիան հանդիպում է նաև այլ հյուսվածքներում [11, 28]:

Ժամանակակից գրականության մեջ կան բազմաթիվ աշխատություններ նվիրված քաղցկեղային հյուսվածքում E-կադհերինի քանակական փոփոխությունների ուսումնասիրությանը: E-կադհերինը էպիթելային բջիջների մեմբրանային սպիտակուց է, վերջինիս սինթեզը կոդավորում է 16-րդ քրոմոսոմում տեղակայված CDH1 գենը (16q22.1): Նորմալ էպիթելային հյուսվածքը օժտված է E-կադհերինի բարձր էքսպրեսիայով, ինչը ապահովում է այս բջիջների փոխհարաբերությունները: Քաղցկեղային բջիջներում նկատվում է E-կադհերինի էքսպրեսիայի նվազում, ինչը մեծացնում է մետաստազ տալու պոտենցիալը: Որպեսզի ուռուցքը տա մետաստազ անհրաժեշտ է, որ քաղցկեղային բջիջը անջատվի առաջնային ուռուցքից, տեղաշարժվի ուռուցքի հենքով, ներխուժի անոթային համակարգ, այնուհետև դուրս գալով այնտեղից ամրապնդվի նոր տեղում ու զարգանա: Առաջնային ուռուցքից բջիջների անջատումը տեղի է ունենում E-կադհերինի քանակության քչացման հետևանքով, սակայն անոթի լուսանցքում ուռուցքային էմբոլի առաջացման ժամանակ նորից տեղի է ունենում E-կադհերինի հիպերէքսպրեսիա, ինչի շնորհիվ ուռուցքային էմբոլը կարողանում է գոյատևել անոթային համակարգում և հիմնավորվել նոր տեղում [29]:

Միզապարկի փոփոխական բջջային քաղցկեղի վրա կատարած հետազոտությունները ցույց են տվել E-կադհերինի էքսպրեսիայի արտահայտված անկում հիվանդների այն խմբում, որտեղ հայտնաբերվել է մետաստազներ շրջակա ավշային հանգույցներում: E-կադհերինի էքսպրեսիան փոփոխվում է նաև միզապարկի փոփոխական բջջային քաղցկեղի դիֆերենցման աստիճանից կախված: Ըստ գրականության տվյալների բարձր տարբերակված քաղցկեղներում նկատվում է E-կադհերինի արտահայտված էքսպրեսիա: Չափավոր տարբերակված քաղցկեղներում էքսպրեսիայի ինտենսիվությունը ոչ միայն իջնում է, այլ նաև բջջաթաղանթների վրա հայտնաբերվում են այնպիսի տեղամասեր, որտեղ E-կադհերինի էքսպրեսիան բացակայում է: Ցածր տարբերակված քաղցկեղներում E-կադհերինի էքսպրեսիան գրեթե բացակայում է: E-կադհերինի էքսպրեսիայի ինտենսիվության իջեցումը տարբերակման բարձր աստիճան ունեցող քաղցկեղներում վկայում է այդ ուռուցքների բիոլոգիական ագրեսիվության մասին [13, 30]:

Կան աշխատություններ որոնցում ապացուցվում է, որ HER2 գենի ամպլիֆիկացիան և համանուն ռեցեպտորի հիպերէքսպրեսիան բերում են ուռուցքային բջիջներում E կադհերինի էքսպրեսիայի նվազման [31]:

Մեծ թվով աշխատություններ կան նաև նվիրված CD44-ի ուսումնասիրությանը: CD44-ը (հայտնի է նաև PgP-1, Ly-24, Hermes, lymphocyte homing receptor, H-CAM և HUTCH-1 անվանումներով) ոչ սպեցիֆիկ աթհեզիվ գլիկոպրոտեին է, որը ունի արտաբջջային, տրանսմեմբրանային և ցիտոպլազմատիկ դոմեններ: Նորմայում այս մոլեկուլի արտահայտված էքսպրեսիա հանդիպում է էմբրիոգենեզի ժամանակ, ինչպես նաև հեմոպոէզի բջիջներում և լիմֆոցիտներում ինչը ապահովում է դրանց միգրացիան: CD44-ը ապահովում է բջջի կապը բջջի և միջբջջային նյութի կոմպոնենտների հետ, այն հիմնականում միանում գլիկոզամինգլիկանների և հիալուրինաթթվի հետ: Քաղցկեղներում CD44-ի էքսպրեսիայի ակտիվությունը կախված ուռուցքի տարբերակման աստիճանից կրում է ավելի բարդ բնույթ, քանի որ ուռուցքային բջիջներում և միջբջջային նյութում այս մոլեկուլի քանակական փոփոխությունները տարբեր են: Ուռուցքի մալիգնիզացիային զուգընթաց նկատվում է CD44-ի քանակի քչացում մալիգնիզացված բջջի մակերեսին, որի հետևանքով այն կարողանում է

անջատվել ուռուցքային զանգվածից, սակայն միջբջջային նյութում նկատվում է CD44-ի քանակի շատացում, որի շնորհիվ բջիջները փոխազդելով միջբջջային նյութի կոմպոնետների հետ տեղաշարժվում են [32]:

Միզապարկի փոփոխական բջջային քաղցկեղում CD44-ի քանակական փոփոխությունների ուսումնասիրությունները տվել են հետևյալ արդյունքները: Միզապարկի բարձր տարբերակված քաղցկեղներում նկատվում է CD44-ի արտահայտված էքսպրեսիա ուռուցքային բջիջների թաղանթներում, իսկ միջբջջային նյութում հայտնաբերվում է բավական թույլ ռեակցիա: Տարբերակման աստիճանի նվազման հետ մեկտեղ ուռուցքային բջիջներում CD44-ի էքսպրեսիան նվազում է ընդհուպ մինչև ցածր տարբերակված քաղցկեղներում դրա անհետացման: Սակայն տարբերակման աստիճանի նվազման հետ մեկտեղ տեղի է ունենում CD44-ի էքսպրեսիայի ակտիվության բարձրացում միջբջջային նյութում և տարբերակման ցածր աստիճան ունեցող քաղցկեղների խմբում հասնում է բավական մեծ ակտիվության: Հատկանշական է նաև, որ միզապարկի բարձր տարբերակված քաղցկեղներում CD44-ի էքսպրեսիայի նվազումը ուռուցքային բջիջներում և ընդհակառակը դրա շատացումը միջբջջային նյութում վկայում է ուռուցքի վատ պրոգնոզի մասին, մեծացնելով ուռուցքի ինվազիայի և մետաստազներ առաջացնելու հավանականությունը [13, 33]:

Կանցեռոգենեզում CD44-ի դերի վերաբերյալ տվյալները գրականության մեջ դեռևս հակասական են: Տարբեր տեսակի ուռուցքներուի ինվազիվ աճի և մետաստատիկ տարածման գործընթացում CD44-ի վերաբերյալ տվյալները տարաբնույթ են: Որոշ տեսակի ուռուցքներում CD44-ի հիպերէքսպրեսիան բերում է ուռուցքի ինվազիվ աճի և մետաստատիկ տարածման պոտենցիալի մեծացմանը: Մասնավորապես հաստ աղու, շնչափողի, արտալյարդային լեղուղիների և հեպատոցելուլյար քաղցկեղներում ինչպես նաև թոքի ադենոկարցինոմաներում CD44-ի հիպերէքսպրեսիան ասոցացվում է քաղցկեղային բջիջների պրոլիֆերատիվ գերակտիվության և մետաստատիկ տարածման բարձր պոտենցիալի հետ: Այլ խումբ ուռուցքներում՝ օրինակ ռաբդոմիոսարկոմաներում և նեյրոբլաստոմաներում CD44-ի հիպերէքսպրեսիան հանդիսանում է բարենպաստ պրոգնոստիկ գործոն [34, 35]:

Գրականության մեջ կան նաև տվյալներ ուռուցքային բջիջներում HER2 ռեցեպտորի հիպերէքսպրեսիայի և CD44-ի կարգավիճակի միջև առկա վիճակագրական հավաստի կապի վերաբերյալ [36]:

1.2 HER2 գենի և ռեցեպտորի դերը կանցերոգենեզում:

Ժամանակակից օնկոմորֆոլոգիայի կարևորագույն խնդիրներից է հանդիսանում ուռուցքների այնպիսի հատկությունների հայտնաբերումը, որոնց վրա հիմնվելով հնարավոր կլինի կանխատեսել հիվանդության ընթացքը և ընտրել առավել արդյունավետ բուժման մարտավարություն: Այլևս կասկած չի հարուցում այն փաստը, որ ուռուցքների առաջացումը պայմանավորված է գենային ապարատում զարգացած շեղումներով: Ներկայիս մոլեկուլային բժշկության կարևորագույն հիմնախնդիրներից է գենոտիպում առաջացած այնպիսի փոփոխությունների ուսումնասիրությունները, որոնք պատճառ են դառնում չարորակ նորագոյացությունների առաջացման: ՈՒռուցքների գենային ախտորոշումը հանդիսանում է ժամանակակից օնկոմորֆոլոգիայի նոր ուղղություններից մեկը և անընդհատ աճում է այն գեների քանակը, որոնք ուղակիորեն կամ անուղակիորեն ներգրավված են ուռուցքների առաջացման գործընթացում: Սակայն կանցերոգենեզի գենային կարգավորման մեխանիզմները դեռևս լիովին պարզաբանված չեն, և այս ոլորտում կան բազմաթիվ հարցեր, որոնք շարունակում են մնալ գիտնականների ուշադրության կենտրոնում:

Մեծ է ուշադրությունը նաև HER2 գենի նկատմամբ և արդի գրականության մեջ կան բազմաթիվ աշխատանքներ նվիրված կանցերոգենեզում HER2 գենի դերի ուսումնասիրությանը: ՈՒռուցքներում HER2 գենի ամպլիֆիկացիան ուղեկցվում է համանուն ռեցեպտորի հիպերէքսպրեսիայով և բերում է բջիջների պրոլիֆերացիայի ակտիվացման, ընկճում է ապոպտոզը, թուլացնում է միջբջջային կապերը, ինչը նպաստում է ուռուցքների ինվազիվ աճի և մետաստազներ տալու ունակության բարձրացմանը: HER2 գենը (գրականության մեջ հանդիպում է նաև հետևյալ անվանումներով՝ c–erb B2, HER-2/neu, TKR1, NGL, NEU) տեղակայված է 17-րդ քրոմոսոմում (17q11.2-q12; 17q21.1) և կոդավորում է HER2 ռեցեպտորի սինթեզը: HER2 ռեցեպտորը իրենից ներկայացնում է տրանսմեմբրանային գլիկոպրոտեին, որը ունի

185ԿԴ մոլեկուլային զանգված և օժտված է թիրոզինկինազային ակտիվությամբ: HER2-ը ռեցեպտոր է հանդիսանում աճի էպիդերմալ գործոնի համար [37]:

HER2 ռեցեպտորի ֆիզիոլոգիական ֆունկցիան է՝ բջջի աճի, տարբերակման և պրոլիֆերացիայի կարգավորումը: Նորմալ բջջում նկատվում է HER2 ռեցեպտորի աննշան էքսպրեսիա, սակայն բջիջների չարորակ տրանսֆորմացիայի ժամանակ առաջանում է այս ռեցեպտորի արտահայտված հիպերէքսպրեսիա [38]:

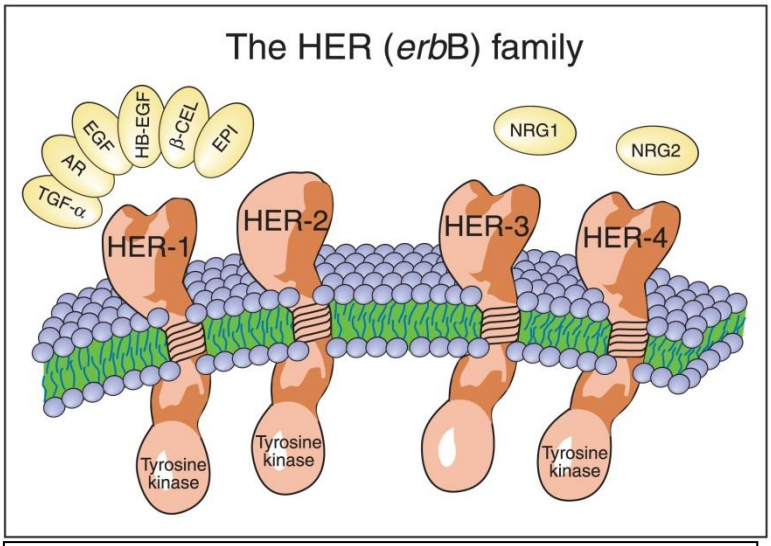

նկ.2- HER ռեցեպտորների ընտանիք

Ross J.S. et all [40]

HER2-ը պատկանում է ErbB ռեցեպտորների ընտանիքին, որին պատկանում են նաև HER1, HER3 և HER4 ռեցեպտորները: Այս ընտանիքին պատկանող ռեցեպտերները, ունեն կառուցվածքային ընդհանրություն: Դրանք բոլորն էլ կազմված են երեք հատվածներից՝ արտաբջջային դոմենից, տրանսմեմբրանային լիպոֆիլ հատվածից և ներբջջային դոմենից [39] (նկ.2, նկարը վերցրված է "The oncologist" պարբերականից [40]): Արտաբջջային դոմենը զբաղեցնում է ռեցեպտորի մոլեկուլային զանգվածի 50%-ը (ունի 621 ամինաթթվային հաջորդականություն ընդհանուր 1173-ից), այն փոխազդում է լիգանդների հետ, ինչի հետևանքով տեղի է ունենում ռեցեպտորի ակտիվացում: Տրանսմեմբրանային հատվածը կազմված է ընդհամենը 23 հիդրոֆոբ ամինաթթուներից և ունի սպիրալաձև կառուցվածք: Ներբջջային դոմենը ունի թիրոզին կինազային ակտիվություն, այն ապահովում է ազդանշանների փոխանցումը բջջի ներս: Այս ընտանիքի ռեցեպտորներից կառուցվածքային առանձնահատկությամբ աչքի են ընկնում HER2-ը և HER3-ը: HER2 ռեցեպտորը չունի սեփական լիգանդներ, մինչդեռ այս ընտանիքին պատկանող մնացած բոլոր ռեցեպտորները ունեն բազմաթիվ լիգանդներ, որոնք միանալով ռեցեպտորի արտաբջջային դոմենի հետ ակտիվացնում

են այն: HER3 ռեցեպտորի ներբջջային դոմենը աչքի է ընկնում թիրոզին կինազային թույլ ակտիվությամբ [41]:

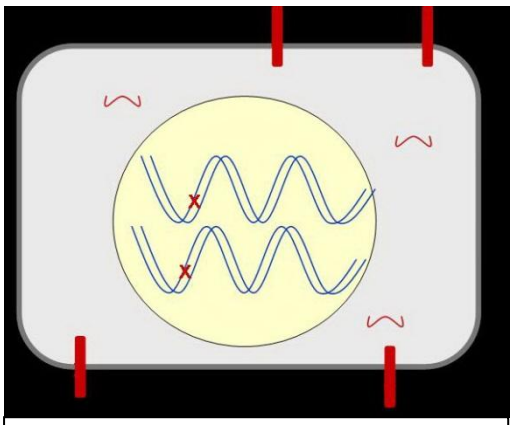

նկ.3. նորմալ բջիջ՝ HER2 գենի 2 օրինակ և ռեցեպտորի թույլ էքսպրեսիա (www.targos-gmbh.de)

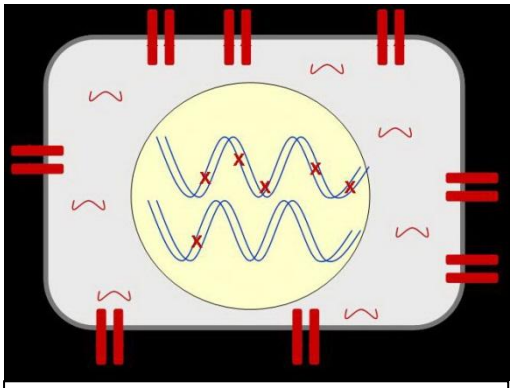

նկ.4. HER2 գենի ամպլիֆիկացիա և ռեցեպտորի հիպերէքսպրեսիա (www.targos-gmbh.de)

HER2 ռեցեպտորը, այս ընտանիքին պատկանող այլ ռեցեպտորների նման, մոնոմերային վիճակում ակտիվ չի: Նրա ակտիվացման համար անհրաժեշտ է, որ առաջանա դիմեր կամ օլիգոմեր: Գոյություն ունի երկու մեխանիզմ, որոնք բերում են HER2 ռեցեպտորի դիմերի առաջացման և այդպիսով HER2 ռեցեպտորի ակտիվացման: Առաջին մեխանիզմը իրականանում է HER2 ռեցեպտորի հիպերէքսպրեսիայի միջոցով: Հետազոտությունները ցույց են տվել, որ բջջաթաղանթի մակերեսին HER2 ռեցեպտորի բարձր կոնցենտրացիան բերում է դիմերների կամ օլիգոմերների առաջացման: Այսինքն տեղի է ունենում հոմոդիմերացում՝ դիմերի առաջացում երկու միանման մոլեկուլներից: Այս պրոցեսը ուղղակիորեն կապված է բջջի մակերեսին HER2 ռեցեպտորի կոնցենտրացիայից և չի միջնորդվում լիգանդներով: Այսպիսով HER2 ռեցեպտորրի ակտիվացման մեխանիզմներից մեկը դա ռեցեպտորի հիպերէքսպրեսիան է: Որոշ ուռուցքային բջիջներ իրենց մակերեսին ունեն HER2 ռեցեպտորի աննախադեպ մեծ քանակություն, որը հազար անգամ գերակշռում է նորմալ բջջում HER2 ռեցեպտորի քանակությանը: Այդպիսի ուռուցքային բջիջներում տեղի է ունենում HER2 դիմերների առաջացում և ռեցեպտորի ակտիվացում, ինչը վճռորոշ դեր է խաղում կանցեռոգենեզում: HER2 ռեցեպտորի հիպերէքսպրեսիայի ամենահաճախ հանդիպող պատճառը դա HER2 գենի ամպլիֆիկացիան է (նկ.3, 4 նկարները վերցված են http://www.targos-gmbh.de/ կայքից՝ հեղինակ Dr. Thomas Henkel) [42,43,44]:

Ապացուցելու համար HER2 գենի ամպլիֆիկացիայի և ռեցեպտորի հիպերէքսպրեսիայի դերը չարորակ ներագոյացումների առաջացման մեջ կատարել են HER2 ռեցեպտորի ներդնում նորմալ բջջի մեջ, ինչը հանգեցրել է բջջի չարորակ տրանսֆորմացիայի [45]:

HER2 ռեցեպտորի ակտիվացման երկրորդ ճանապարհը իրականանում է լիգանտ կախյալ մեխանիզմով: Այս մեխանիզմով տեղի է ունենում հետերոդիմերների առաջացում: HER2 ռեցեպտորը սեփական լիգանտներ չունի, ուստի սկզբնականորեն տեղի է ունենում լիգանդի փոխազդում այդ ընտանիքին պատկանող այլ ռեցեպտորների հետ, (HER1, HER3 և HER4) [46]: Երբ լիգանդը միանում է HER1, HER3 կամ HER4 ռեցեպտորների հետ դրանք արդեն պատրաստ են լինում փոխազդել HER2 ռեցեպտորի հետ և առաջացնել հետերոդիմերներ: Գոյություն ունի բազմաթիվ լիգանդներ, որոնք ունակ են առաջացնելու հետերոդիմերներ: Հայտնի է HER1 ռեցեպտորի հետ փոխազդող առնվազն վեց լիգանդ: Դրանք են՝ աճի էպիդերմալ գործոնը (EGF), ալֆա ամֆիռեգուլինը (TGF-a¬), հեպարին կապող աճի էպիդերմալ գործոնը (HB-EGF), բետացելլուլինը և էպիռեգուլինը: Լիգանտների մյուս խումբը, որոնք կապնվում է HER3-ի ու HER4-ի հետ ստացել են neu-ռեգուլին ընդհանուր անվանումը [47, 48, 49]:

HER2 ռեցեպտորը իր հերթին հանդիսանում է նախընտրելի զույգ HER1, HER3 և HER4 ռեցեպտորների հետ հետերոդիմեր առաջացնելու համար: Այս մեխանիզմի շնորհիվ ակտիվանում է ոչ միայն HER2 ռեցեպտորը այլ նաև այդ ընտանիքին պատկանող մյուս ռեցեպտորները: HER ռեցեպտորների ակտիվացման լիգանդ-կախյալ մեխանիզմը ուռուցքային բջիջներում ավելի հաճախ հանդիպող երևույթ է քան հոմոդիմերների առաջացումը [50, 51]:

Վերը նշված լիգանդներից HER2 ռեցեպտորի ակտիվացման մեջ ավելի մեծ նշանակություն ունի աճի էպիդերմալ գործոնը: Այն իրենից ներկայացնում է 6.4 կԴԱ մոլեկուլային զանգված ունեցող պոլիպեպտիդ, կազմված 53 ամինաթթուներից: Այս կենսաբանական ակտիվ նյութը առաջին անգամ անջատվել է մկան թքագեղձերից, հետագայում մարդու մոտ հայտնաբերվել է արյան, ողնուղեղային հեղուկի, կաթի, թքի,

ստամոքսային և ենթաստամոքսային հյութում: Աճի էպիդերմալ գործոնը ազդում է և՛ էնդոկրին, և՛ պարակրին, և՛ աուտոկրին մեխանիզմներով [52]:

Իմունոհիստոքիմիական հետազոտությունների միջոցով հաջողվել է պարզել, որ աճի էպիդերմալ գործոնը սինթեզվում է հիմնականում թքագեղձերում, քիչ քանակությամբ այն սինթեզվում է նաև պիլորիկ և դոուդենալ գեղձերում, ենթաստամոքսային գեղձում, երիկամի միջուկային նյութում, հիպոֆիզի առաջային բլթում: Աճի էպիդերմալ գործոնը մեծ դեր է խաղում կանցերոգենեզում: Այն օժտված է բարձր միտոգեն ակտիվությամբ և որոշակի պայմաններում առաջացնում է բջջի մալիգնիզացիա: Բացի այդ, աճի էպիդերմալ գործոնը խթանում է բջջի պրոլիֆերացիան, աճը և շարժունակությունը: Այն քացկեղներում որտեղ նկատվում է HER2 գենի ամպլիֆիկացիա և ռեցեպտորի հիպերէքսպրեսիա, միաժամանակ դիտվում է նաև աճի էպիդերմալ գործոնի հիպերէքսպրեսիա [53, 11]:

Ժամանակակից բժշկագիտական գրականությունում կան բազմաթիվ աշխատություններ նվիրված տարաբնույթ ուռուցքների մորֆոգենեզում HER2 ռեցեպտորի հիպերէքսպրեսիայի դերի պարզաբանմանը: Առավել մեծ թվով հետազոտություններ կատարվել են կրծքագեղձի քաղցկեղում HER2 գենի և ռեցեպտորի կարգավիճակի որոշման նպատակով, որոնց արդյունքում պարզվել է, որ կրծքագեղձի ինվազիվ քաղցկեղով հիվանդների 10-40%-ի մոտ հանդիպում է HER2 ռեցեպտորի հիպերէքսպրեսիա, ինչը պայմանավորված է HER2 գենի ամպլիֆիկացիայով: Ապացուցված է նաև այն փաստը, որ կրծքագեղձի ինվազիվ քաղցկեղում HER2 գենի ամպլիֆիկացիան և ռեցեպտորի հիպերէքսպրեսիան պայմանավորում են հիվանդության ագրեսիվ ընթացքը ու անբարենպաստ ելքը [54, 55, 56, 57]: HER2 գենը ակտիվացնում է բջիջների պրոլիֆերացիան, ընկճում է ապոպտոզը և թուլացնում է միջբջջային կապերը, ինչը բերում է ուռուցքի ինվազիվ աճի և մետաստազներ տալու ունակության բարձրացմանը:

Արգանդի քաղցկեղի տարբեր ձևաբանական տիպերում HER2 գենի կարգավիճակի ուսումնասիրությունները ցույց են տվել, որ այս գենի ամպլիֆիկացիան արգանդի քաղցկեղում հանդիպում է 22-80% դեպքերում և կախված է քաղցկեղի ձևաբանական տիպից: Հաջողվել է նաև ցույց տալ ուղղակի կորելացիա արգանդի լորձաթաղանթի

սերոզ պապիլյար քաղցկեղում HER2 ռեցեպտորի հիպերէքսպրեսիայի և հիվանդների մահացության միչև [58, 59, 60]: HER2 գենի ամպլիֆիկացիա և ռեցեպտորի հիպերէքսպրեսիա հայտնաբերվել է նաև թոքի քաղցկեղում: Այսպիսով թոքի ադենոկարցինոմաներում HER2 ռեցեպտորի հիպերէքսպրեսիա դիտվել է 29-35% դեպքերում, տափակ բջջային քաղցկեղում՝ 1-18% դեպքերում, իսկ խոշոր բջջային քաղցկողում 0-20% դեպքերում [61, 62, 63]: HER2 գենի ամպլիֆիկացիա և ռեցեպտորի հիպերէքսպրեսիա նկատվում է նաև այլ ուռուցքներում, մասնավորապես՝ հաստ աղու քաղցկեղում [64], խոնդրոսարկոմայում [65], ձվարանի քաղցկեղներում [66, 67], բերանի խոռոչի տափակ բջջային քաղցկեղում [68] և նույնիսկ խոլանգիոկարցինոմայում [69]: Սակայն այս տեղակայման ուռուցքներում HER2 գենի ամպլիֆիկացիան հանդիպում է շատ ավելի հազվադեպ քան կրծքագեղձի քաղցկեղում: Ստամոքսի քաղցկեղներում HER2 գենի ամպլիֆիկացիան և համանուն ռեցեպտորի հիպերէքսպրեսիան դիտվում է 2-45% դեպքերում և ասոցացվում է վատ պրոգնոզի հետ [70, 71]: Կոլո-ռեկտալ քաղցկեղում HER2 գենի ամպլիֆիկացիա հյտնաբերվում է 1-3% դեպքերում [72, 73]:

Ներկայումս շարունակվում է HER2 գենի կարգավիճակի ուսումնասիրությունները ուռուցքների տարբեր տեսակներում: Լայնածավալ հետազոտություններ են իրականացվում շագանակագեղձի [74, 75] և միզապարկի քաղցկեղներում HER2 գենի ամպլիֆիկացիայի դերը պարզելու նպատակով, սակայն հետազոտությունների արդյունքները դեռևս հակասական են, [76, 77]:

Ներկայումս HER2 գենի ամպլիֆիկացիան և HER2 ռեցեպտորի հիպերէքսպռեսիան կրծքագեղձի քաղցկեղի համար հանդիսանում է անկախ պրոգնոստիկ գործոն ներգրավելով այնպիսի չափանիշներ ինչպիսիքն են՝ հիվանդության ուշ շրջանը, մետաստազների առկայությունը ավշային հանգույցներում, ուռուցքի տարբերակման ցածր աստիճանը, բարձր միտոտիկ ինդեքսը: Վերը շարադրվածից պարզ է դառնում, որ կրծքագեղձի քաղցկեղում HER2 գենի ստատուսի որոշումը արդեն իսկ ունի ախտորոշիչ նշանակություն: Հատկանշական է այն հանգամանքը, որ HER2 գենի և ռեցեպտորի կարգավիճակի որոշումը բացի ախտորոշիչ նշանակությունից կարևոր

դեր է խաղում բուժման ընտրության հարցում, մասնավորապես քիմիոթերապևտիկ պրեպարատների առավել արդյունավետ ընտրություն գործընթացում [78, 79]:

Կրծքագեղձի քաղցկեղի բուժման նոր պրեպարատների որոնման ճանապարհին HER2 ռեցեպտորը դարձել է հիմնական թիրախը: Հայտնաբերվել են տարաբնույթ մեխանիզմներով HER2 ռեցեպտորի ակտիվությունը ընկճող դեղամիջոցներ, սակայն դրանց մեջ առաջնակարգ տեղ է զբաղեցնում մոնոկլոնալ հակամարմինները հանդեպ HER2 ռեցեպտորի արտաբջջային դոմենի: Իսկզբանե հայտնաբերվել է, որ մկան մոնոկլոնալ հակամարմինները ընդունակ են ընկճել այն քաղցկեղային բջիջների աճը, որոնցում դիտվում է HER2 ռեցեպտորի հիպերէքսպրեսիա, սակայն այդ հակամարմինների բարձր իմունոգենությունը սահմանափակեց դրանց կլինիկական օգտագործումը: Հետագայում մկան մոնոկլոնալ հակամարմնի այն դոմենը, որը կոմպլեմենտար էր HER2 ռեցեպտորին անջատվեց և միացվեց մարդու G1 իմունոգլոբուլինի հետ: Ստացված հակամարմինը ցուցաբերեց բարձր արդյունավետություն HER2 ռեցեպտորի հիպերէքսպրեսիայով քաղցկեղային բջիջների աճը ընկճելու մեջ: Այս հակամարմինը հայտնի է Հերցեպտին (Տրաստուզումաբ) անվանմամբ, անցել է լայնածավալ կլինիկական փորձարկումներ և ներկայումս հաջողությամբ կիրառվում է կրծքագեղձի այնպիսի քաղցկեղների բուժման մեջ, որոնցում առկա է HER2 գենի ամպլիֆիկացիա կամ ռեցեպտորի հիպերէքսպրեսիա [80, 81]: Հերցեպտինը իրենից ներկայացնում է մոնոկլոնալ հակամարմին, որը կապվելով ուռուցքային բջջի մակերեսին տեղակայված HER2 ռեցեպտորի հետ՝ թողնում է բջջի վրա ցիտոտոքսիկ ազդեցություն: Այն նաև ակտիվացնում է ապոպտոզը, ընկճում բջիջների բազմացումը և անգիոգենեզը: Հերցեպտինով բուժման համար անհրաժեշտ է ճշգրիտ հաստատել HER2 գենի ամպլիֆիկացիան, քանի որ հակառակ դեպքում թանկարժեք դեղամիջոցի օգտագործումը լինում է անարդյունք, իսկ երբեմն վատացնում է հիվանդության ընթացքը [57]:

Ներկայումս լայնածավալ հետազոտություններ են իրականացվում HER2 ռեցեպտորի ակտիվությունը ընկճող այլ մեթոդների հայտնաբերման նպատակով: HER2 ռեցեպտորի ակտիվությունը ընկճող մի շարք պրեպարատներ գտնվում են նախակլինիկական և կլինիկական փորձարկումների փուլում: Դրանցից առավել մեծ

հետաքրքրություն են ներկայացնում թիրոզինկինազայի ինհիբիտորները, որոնք կապվում են HER2 ռեցեպտորի ներբջջային դոմենի հետ և կասեցնում նրա գործունեությունը [82, 83]:

Վերջին տարիներին արձանագրված մոլեկուլային կենսաբանության հաջողությունների շնորհիվ ուռուցքների բուժման նպատակով ստեղծվում են նոր սերնդի քիմիոթերապևտիկ պրեպարատներ, որոնք դրսևորում են թիրախային ազդեցություն՝ ընտրողաբար կապվելով ուռուցքային բջիջների համապատասխան ռեցեպտորների հետ:

1.3 In situ հիբրիդացման մեթոդը և դրա կիրառությունը օնկոմորֆոլոգիայում

Չնայած իմունոհիստոքիմիական մեթոդի ախտորոշիչ բարձր արդյունավետությանը, ժամանակակից օնկոմորֆոլոգիայում միայն այս մեթոդով հնարավոր չէ տալ բոլոր հարցերի պատասխանները: Մասնավորապես ուռուցքային բջիջներում առաջացած քրոմոսոմային և գենային փոփոխությունների կամ բջիջներում վիրուսային ԴՆԹ-ի առկայության վերաբերյալ ճիշտ դատողություններ կարելի է անել միայն ժամանակակից բջջագենետիկ մեթոդների օգնությամբ:

Մարդու բջջագենետիկան որպես գիտություն սկիզբ է առնում 1956 թվականից, երբ առաջին անգամ հնարավոր դարձավ բաժանվող բջջում առանձնացնել քրոմոսոմները, հաշվել դրանց քանակը և ուսումնասիրել քրոմոսոմների քանակական փոփոխությունները:

Մոլեկուլային կենսաբանության զարգացման և նորագույն տեխնոլոգիաների հայտնվելու հետ մեկտեղ մշակվեցին ինտերֆազային բջջագենետիկ մեթոդներ, մասնավորապես in situ հիբրիդացման մեթոդը, որը ի տարբերություն դասական բջջագենետիկ մեթոդների հնարավորություն է տալիս ուսումնասիրել ոչ միայն մետաֆազային, այլ նաև ինտերֆազային բջիջները և հայտնաբերել ախտաբանական պրոցեսը գենային մակարդակով: Առավել լայն կլինիկական կիրառություն են ստացել ֆլյուորեսցենտային in situ հիբրիդացումն (FISH) և քրոմոգենային in situ հիբրիդացման (CISH) մեթոդները:

Ֆլյուորեսցենտային in situ հիբրիդացումը (FISH) և քրոմոգենային in situ հիբրիդացումը (CISH) հանդիսանում են այնպիսի մեթոդներ, որոնց միջոցով ուսումնասիրվում են նուկլեինաթթուները: Դա հնարավորություն է տալիս անմիջականորեն ուսումնասիրել կորիզային ԴՆԹ-ն, գնահատել ոչ միայն քրոմոսոմներում առաջացած փոփոխությունները, այլ նաև գեների վիճակը և նրանցում առաջացած փոփոխությունները: In situ հիբրիդացման հիմքում ընկած է բջջային ԴՆԹ-ի և արհեստականորեն պատրաստված ԴՆԹ զոնդի միջև կայուն հիբրիդ առաջանալու հատկությունը: ԴՆԹ զոնդը իրենից ներկայացնում է նուկլեինաթթուների հաջորդականություն, որը կոմպլեմենտար է կորիզային ԴՆԹ-ի որոշակի հատվածին և ընդունակ է նրա հետ առաջացնելու հիբրիդ: ԴՆԹ զոնդերը լինում են դրոշմված, ինչի շնորհիվ հիբրիդացումից հետո դրանց հայտնաբերումը հնարավորություն է ստեղծում պատկերացում կազմել գեների կարգավիճակի մասին:

In situ հիբրիդացման մեթոդը ներդրվել է 1969 թվականին միմյանցից անկախ երկու խումբ գիտնականների կողմից՝ John et al. և Pardue M.L., Gall J.G.: Այդ ժամանակ ԴՆԹ զոնդերի դրոշման միակ հասանելի եղանակը ռադիոիզոտոպային ագենտների օգտագործումն էր (իզոտոպային in situ հիբրիդացիա՝ IISH): ԴՆԹ զոնդերը դրոշմվում էին իզոտոպ P32-ով, իսկ հիբրիդացման արդյունքները գնահատվում էին ավտոռադիոգրաֆիայի մեթոդով, որը բավական բարդ եղանակ էր: Իզոտոպային զոնդերի հետ կապված խնդիրները և հիբրիդացման արդյունքների գնահատման բարդությունները հնարավորություն չէին տալիս այդ տարիներին in situ հիբրիդացման մեթոդի կիրառումը պրակտիկ բժշկության մեջ [84,85]:

80-90-ական թվականներին ԴՆԹ-զոնդերի պատրաստման կատարելագործումը հնարավորություն ստեղծեց ԴՆԹ-զոնդերը դրոշմել ոչ ռադիոիզոտոպային ագենտներով: Ներկայումս ԴՆԹ-զոնդերի իզոտոպային դրոշմումը կիրառվում է միայն գիտական նկատառումներով, իսկ կլինիկական կիրառման համար պատրաստվող ԴՆԹ զոնդերը FISH հետազոտության ժամանակ դրոշմվում են ֆլուորոքրոմով, որի դեպքում հիբրիդացման արդյունքները գնահատվում են լյումինեսցենտային մանրադիտակի միջոցով, իսկ CISH հետազոտության համար պատրաստվող ԴՆԹ

զոնդերը դրոշմվում են կամ բիոտինով, կամ դիգոկսինոգենով, այս դեպքում հիբրիդացման արդյունքները գնահատվում է լուսային մանրադիտակով:

ԴՆԹ-զոնդերի պատրաստման այս եղանակները in situ հիբրիդացման մեթոդը դարձրեցին մատչելի, հետազոտողների համար անվտանգ և անհամեմատելիորեն հեշտացրեցին արդյունքների գնահատումը:

Ներկայումս գոյություն ունեն սկզբունքորեն իրարից տարբերվող 3 տիպի ԴՆԹ-զոնդեր:

1. Քրոմոսոմ յուրահատուկ ԴՆԹ-զոնդեր, որոնք կոմպլեմենտար են քրոմոսոմների ցենտրոմերային հատվածներին՝ CEP (Chromosome Enumeration Probe): CEP զոնդերը պարունակում են համեմատաբար կարճ նուկլեինաթթվային հաջորդականություն, որոնք կոմպլեմենտար են քրոմոսոմների ցենտրոմերային հատվածներին և նախատեսված են քրոմոսոմների քանակական փոփոխությունները հայտնաբերելու համար: Այս ԴՆԹ-զոնդերը կիրառվում են քրոմոսոմային հիվանդությունների ախտորոշման նպատակով (անեուպլոիդիա, պոլիպլոիդիա, մոնոսոմիա, տրիսոմիա):

2. Քրոմոսոմ յուրահատուկ ԴՆԹ-զոնդեր, որոնք կոմպլեմենտար են քրոմոսոմների տելոմերային հատվածներին՝ TEL (Telomeric Probe): TEL զոնդերը կոմպլեմենտար են քրոմոսոմի p կամ q թևիկների ԴՆԹ-ին և նախատեսված են քրոմոսոմների որակական անոմալիաները հայտնաբերելու համար (դելեցիա, դուպլիկացիա): Դելեցիայի և մոնոսոմիայի միջև տարբերակիչ ախտորոշում կատարելու նպատակով միաժամանակ կիրառվում է TEL և CEP տեսակի ԴՆԹ-զոնդեր:

3. Գեն յուրահատուկ ԴՆԹ-զոնդեր՝ LSI (Locus Specific Identifiers): Գեն յուրահատուկ ԴՆԹ-զոնդերը օգտագործում են քրոմոսոմներում յուրահատուկ, չկրկնվող նուկլեինաթթվային հաջորդականություն հայտնաբերելու նպատակով [86]:

In situ հիբրիդացման ժամանակ, որպես հետազոտման նյութ կարող է ծառայել ոչ միայն բջջաբանական նյութը, այլ նաև հյուսվածքաբանական նյութը (FISH+հիստոլոգիա, CISH+հիստոլոգիա): Հետազոտության համար հնարավոր է օգտագործել ինչպես բիոպսիոն և վիրահատական նյութ, այնպես էլ արխիվացված պարաֆինային բլոկները:

Ներկայումս գոյություն ունի In situ հիբրիդացման տարբեր մոդիֆիկացիաներ, սակայն այդ բոլոր տարատեսակների համար էլ պարտադիր են համարվում հետազոտության հետևյալ էտապները:

1. Հետազոտվող նյութի պատրաստում:

In situ հիբրիդացման նպատակով հնարավոր է կիրառել ինչպես պարաֆինային, այնպես էլ կրիոստատային հատույթներ: Անկախ հատույթի ստացման եղանակից նրա հաստությունը պեք լինի 4-5մկմ:

2. Հատույթների նախնական մշակում:

Մինչ դենատուրացիան և հիբրիդացումը հատույթները անպայման ենթարկվում են ֆերմենտային և ջերմային մշակման, ինչը հեշտացնում է ԴՆԹ-զոնդի ներթափանցումը կորիզային ԴՆԹ-ի մոտ: Այս նպատակով օգտագործվում է պրոտեոլիտիկ ֆերմենտներ՝ պրոտեինկինազ K կամ պեպսին: Պրոտեոլիզի տևողությունը և օգտագործվող ֆերմենտի տեսակը կախված է հետազոտվող հյուսվածքի տեսակից և կիրառվող ԴՆԹ-զոնդից:

3. Դենատուրացիա:

Դենատուրացիայի ժամանակ տեղի է ունենում երկշղթա ԴՆԹ-ի ապապարուրում: Եթե հետազոտվում է կորիզային ԴՆԹ-ն և օգտագործվում է երկշղթա ԴՆԹ-զոնդ անհրաժեշտ է դենատուրացնել երկուսն էլ: Եթե հետազոտման թիրախը բջջի ՌՆԹ-ն է և օգտագործվում է ՌՆԹ զոնդ, ապա դենատուրացիայի անհրաժեշտություն չկա, սակայն ցույց է տրված, որ այս դեպքում էլ դենատուրացիան ուժեղացնում է հիբրիդացման ազդանշանները, հավանաբար երկրորդային կապերի քայքայման շնորհիվ: Պարաֆինային և կրիոստատային հատույթների համար դենատուրացիան իրականացվում է 90-98^{0}C ջերմաստիճանում:

4. Հիբրիդացում

Հիբրիդացման ժամանակ տեղի է ունենում բջջային ԴՆԹ-ի և ԴՆԹ-զոնդի միջև կայուն հիբրիդի առաջացում: Հիբրիդացման համար ունիվերսալ չափանիշներ չկան, քանի որ հիբրիդացման ջերմաստիճանը և տևողությունը խիստ կախված է հետազոտության տեսակից, հետազոտվող հյուսվածքի առանձնահատկություններից,

օգտագործվող ԴՆԹ-զոնդի տեսակից և դրա քանակությունից: Հիբրիդացումը առավել արդյունավետ է ընթանում 37^0C ջերմաստիճանում:

5.Պրեպարատի լվացում հիբրիդացումից հետո:

Հիբրիդացումից հետո կեղծ դրական արդյունքից խուսափելու նպատակով անհրաժեշտ է հեռացնել ԴՆԹ-զոնդի այն քանակությունը, որը չի միացել կորիզային ԴՆԹ-ի կոմպլիմենտար հատվածի հետ: Այս նպատակով կիրառվում են տարբեր լվացող բուֆերներ:

6. Պրեպարատի ներկում:

FISH հետազոտության ժամանակ ԴՆԹ-զոնդը արդեն իսկ դրոշմված են ֆլուորոքրոմով և ներկվում է միայն բջիջների ցիտոպլազման ֆոնային գունավորում ստանալու նպատակով: CISH հետազոտության ժամանակ ԴՆԹ զոնդերը լինում են դրոշմված քրոմոգենով և իմունոհիստոքիմիական եղանակով ներկվում է ԴՆԹ-զոնդը:

7. Արդյունքների վերլուծություն:

FISH հետազոտության ժամանակ Ֆլուորեսցենտային մանդրադիտակի միջոցով հայտնաբերվում և գնահատվում են ֆլուորեսցենտային ազդանշանները: CISH հետազոտության ժամանակ հիբրիդացման արդյունքները գնահատվում են լուսային մանրադիտակի միջոցով: Ազդանշանների քանակական վերլուծության նպատակով հնարավոր է նաև համակարգչային ծրագրերի օգտագործումը [38, 85, 87]:

Նոր սերնդի ԴՆԹ-զոնդերի և ժամանակակից մանրադիտակների օգտագործումը, ինչպես նաև տվյալների թվայնացված գրանցումը և համակարգչային ծրագրերի միջոցով դրանց մշակումը թույլ են տալիս ախտորոշման FISH և CISH մեթոդները կիրառել ժամանակակից բժշկության լայն շրջանակներում (հնարավորություն ստեղծելով մեկ հետազոտության ընթացքում օգտագործել մի քանի տասնյակ ԴՆԹ-զոնդեր): Այս մեթոդները հաջողությամբ կիրառվում են նաև օնկոմորֆոլոգիայում՝ ուռուցքների հայտնաբերման, տարբերակիչ ախտորոշման, ինչպես նաև բուժման արդյունավետ եղանակի ընտրության գործընթացներում: FISH և CISH մեթոդները հնարավորություն են տալիս հայտնաբերել բջջագենետիկ շեղումները ուռուցքային բջիջների առաջացման սկզբնական փուլերում: Օնկոմորֆոլոգիայում in situ հիբրիդացումը կիրառվում է հետևյալ նպատակներով.

- ուռուցքային բջիջներում սպեցիֆիկ և ոչ սպեցիֆիկ քրոմոսոմային անոմալիաների հայտնաբերում
- ուռուցքային բջիջներում սպեցիֆիկ գեների հայտնաբերում
- ուռուցքային բջիջներում գենային ամպլիֆիկացիաների հայտնաբերում
- ուռուցքային բջիջներում վիրուսային ԴՆԹ-ի հայտնաբերում
- բուժման արդյունավետության մոնիտորինգ և ուռուցքային բջիջների մնացորդային մինիմալ քանակների հայտնաբերում
- ուռուցքների ռեցիդիվների վաղ հայտնաբերում [85]:

Արդեն իսկ հայտնաբերվել են ուռուցքների տարբեր տեսակներին բնորոշ յուրահատուկ քրոմոսոմային անոմալիաներ, ինչպես նաև ուռուցքի կոնկրետ տեսակին բնորոշ սպեցիֆիկ գեներ: In situ հիբրիդացման միջոցով ուռուցքային բջիջների գենոտիպում առաջացած այդ սպեցիֆիկ փոփոխությունները հայտնաբերելու նպատակով սինթեզվել են համապատասխան ԴՆԹ-զոնդեր: Օրինակ՝ թոքի քաղցկեղի ախտորոշման նպատակով օգտագործում են գեն յուրահատուկ ԴՆԹ-զոնդեր, հայտնաբերելու համար EGFR գենի մուտացիաները (տեղակայումը 7p12) և C-MYC գենը (տեղակայումը 8q24.12-24.13) [88, 89, 90]: Բրոնխոսկոպիայի միջոցով ստացված նյութում FISH մեթոդի կիրառմամբ քաղցկեղային բջիջների հայտնաբերման արդյունավետությունը հասնում է մինչև 80%-ի [91, 92]:

Շագանակագեղձի քաղցկեղի ախտորոշման նպատակով օգտագործում են ԴՆԹ-զոնդեր՝ LPL գենի (լիպոպրոտեին լիպազայի գեն՝ տեղակայումը 8p22) և C-MYC գենի (տեղակայումը 8q24.12-24.13) հայտնաբերման համար [93, 94, 95]:

Կրծքագեղձի քաղցկեղի ախտորոշման և հիվանդության ընթացքի կանխորոշման նպատակով կիրառում է գեն սպեցիֆիկ ԴՆԹ-զոնդ HER2/neu գենի (տեղակայումը 17q21) ամպլիֆիկացիան հայտնաբերելու համար: Կրծքագեղձի քաղցկեղի առավել չարորակ տարատեսակներին բնորոշ է HER2/neu գենի ուժեղ ամպլիֆիկացիան, որի հայտնաբերումը վկայում է հիվանդության ագրեսիվ ընթացքի մասին: Կան նաև սինթեզված գեն յուրահատուկ ԴՆԹ-զոնդեր նախատեսված սարկոմաների տարբեր տեսակների հայտնաբերման համար [56, 57]:

Միզապարկի փոփոխական բջջային քաղցկեղի ժամանակ առաջացող գենետիկական փոփոխությունները բավականին մանրամասն են ուսումնասիրված և հայտնաբերված են մի շարք յուրահատուկ քրոմոսոմային և գենային անոմալիաներ: Գենային փոփոխություններից բնորոշ են P16 և P53 գեների հոմոզիգոտ կորուստը: P16 գենը տաղակայված է 9-րդ քրոմոսոմի կարճ թևի 21-րդ լոկուսում: Այս լոկուսի դելեցիան բնորոշ է ուռուցքային պրոցեսի զարգացման վաղ էտապներին և հանդիպում է ոչ ինվազիվ պապիլյար քաղցկեղներում: P53 գենի ապաակտիվացումը տեղի է ունենում քաղցկեղի զարգացման ավելի ուշ էտապներում, այն հանդիպում է քաղցկեղ in situ-ում և ինվազիվ քաղցկեղներում: Քաղցկեղի պրոգրեսիվումը ուղեկցվում է նաև քրոմոսոմային անոմալիաների հայտնվելով, մասնավորապես առաջանում է 1, 3, 7, 17-րդ քրոմոսոմների անեուպլոդիա: ՈՒռուցքային բջիջների գենետիկ ապարատում առաջացած այս փոփոխությունները հեշտությամբ հայտնաբերվում է FISH մեթոդի միջոցով, ընդ որում հետազոտության նյութ է հանդիսանում ոչ միայն վիրահատական և տրանսուրետրալ ռեզեկցիայի միջոցով ստացված հյուսվածքները, այլ նաև հիվանդների մեզից անջատված բջիջները: Վերջինիս դեպքում մեթոդը դառնում է ոչ ինվազիվ և հնարավորություն է տալիս այն կիրառել միզապարկի քաղցկեղի վաղ ախտորոշման, ռեցիդիվի վաղ հայտնաբերման, ինչպես նաև ռիսկի խմբերում սկրինինգ անցկացնելու նպատակով: Հիմնվելով FISH մեթոդով քաղցկեղային բջիջների գենետիկ ապարատում հայտնաբերված շեղումների որոկական բնույթի վրա հնարավոր է կանխատեսել նաև հիվանդության ընթացքը [96]: Ժամանակակից ֆլյուորեսցենտային մանրադիտակները հնարավորություն են տալիս մեկ հետազոտության ժամանակ օգտագործել մի քանի ԴՆԹ զոնդեր, որոնցից յուրաքանչյուրը պարունակում է իրեն բնորոշ գունավորման ֆլյուորեսցենտային ազդանշան: Հաշվի առնելով այս հանգամանքը և այն, որ միզապարկի փոփոխական բջջային քաղցկեղում հանդիպում են մի շարք քրոմոսոմային անոմալիաներ 1998 թ.-ից ԱՄՆ-ում սկսեցին մշակել միզապարկի քաղցկեղի ախտորոշիչ տեստ, որը պետք է թույլ տար գնահատել վերը նշված քրոմոսոմային անոմալիաները: Հիմնվելով այն կլինիկական տվյալների վրա թե միզապարկի քաղցկեղում ավելի հաճախ ինչպիսի քրոմոսոմային անոմալիաներ են հանդիպում հեղինակների կողմից առաջարկվեց չորս

տարբեր ԴՆԹ-զոնդերից պատրաստված հավաքածուներ: Հավաքածուն անվանվեց UroVysion, այն անցնելով կլինիկական փորձաքննության շրջան և 2001թ.-ին հաստատվեց, որպես միզապարկի քաղցկեղի ախտորոշման առաջին մոլեկուլա-գենետիկական տեստը (US Food and Drug Administration, USA): UroVysion հավաքածուն պարունակում է երեք քրոմոսոմ յուրահատուկ ԴՆԹ զոնդեր՝ 3, 7, 17-րդ քրոմոսոմների անեուպլոիդիաների հայտնաբերման համար և մեկ գեն յուրահատուկ ԴՆԹ զոնդ՝ 9-րդ քրոմոսոմի կարճ թևի 21-րդ լոկուսի դելեցիան հայտնաբերման համար (9p21 այստեղ է տեղակայված P16 գենը): Այս զոնդերից յուրաքանչյուրը ունի իրեն բնորոշ ֆլուորեսցենտային գունավորումը՝ քրոմոսոմ 17-ը տալիս է երկնագույն ֆլուորենսցենցիա, քրոմոսոմ 7-ը՝ կանաչ, քրոմոսոմ 3-ը՝ կարմիր, 9p21 լոկուսը՝ դեղին: Նորմալ դիպլոիդ բջջում այս գունային ազդանշաններից յուրաքանչյուրը ներկայացված է լինում երկուական օրինակով (նկ.5՝ նկարը վերցրված է "Journal of Molecular Diagnostics" պարբերականից [97]):

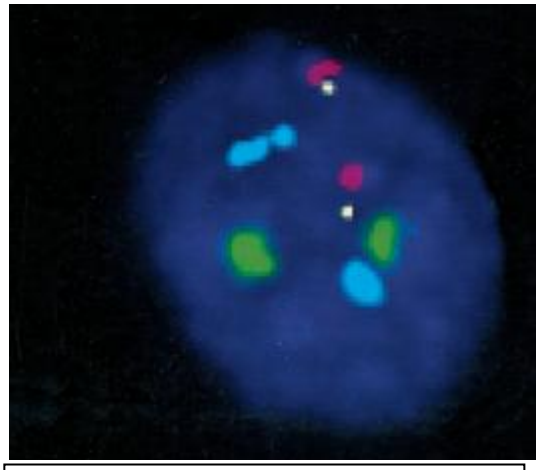

նկ.5. FISH, նորմա՝ բոլոր զոնդերը ներկա են երկուական օրինակով:
Sokolova I. A. at all, Journal of Molecular Diagnostics, 2000 [97]

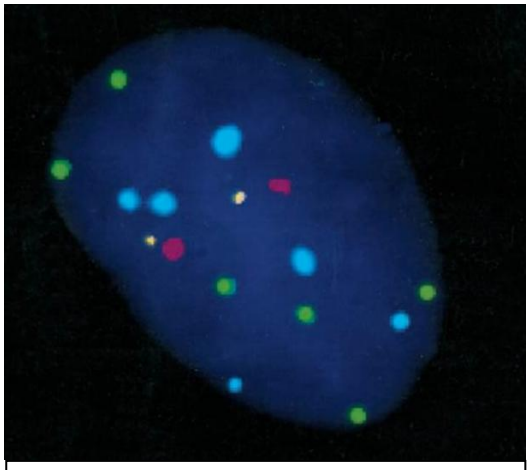

նկ.6. FISH, 7 և 17-րդ քրոմոսոմների պոլիպլոիդիա:
Sokolova I. A. at all, Journal of Molecular Diagnostics, 2000 [97]

Բջիջների քաղցկեղային տրանսֆորմացիայի ժամանակ առաջանում են 3, 7, 17-րդ քրոմոսոմների անեուպլոիդիաներ ինչպես նաև 9p21 լոկուսի դելեցիա: Այս շեղումները կարող են հանդիպել բազում տարբերակներով: Նկար 6-ում բերված է քաղցկեղային բջջի օրինակ, որտեղ կա 3-րդ քրոմոսոմի երկու օրինակ (կարմիր ֆլյուորեցենցիա), 7-րդ քրոմոսոմի վեց օրինակ (կանաչ ֆլյուորեցենցիա), 17-րդ քրոմոսոմի վեց օրինակ

(երկնագույն ֆլյուորեցենցիա) և 9-րդ քրոմոսոմի կարճ թևի 21-րդ լոկուսի երկու օրինակ (դեղին ֆլյուորեցենցիա): Հասկանալի է դառնում, որ ունենք 7 և 17-րդ քրոմոսոմների պոլիպլոիդիա (նկ.6 նկարը վերցրված է "Journal of Molecular Diagnostics" պարբերականից [97]): Սա նորմայից շեղման տարբերակներից մեկն է: Գրականության մեջ կան տվյալներ, որ 3, 7, 17-րդ քրոմոսոմների արտահայտված պոլիպլոիդիան՝ զուգակցված 9-րդ քրոմոսոմի 21-րդ լոկուսի դելեցիայի հետ, բնորոշ է առավել չարորակ ընթացքով քաղցկեղներին [97, 98]:

Ի տարբերություն դասական բջջագենետիկ մեթոդների FISH մեթոդը հնարավորություն է տալիս ուսումնասիրել ոչ միայն մետաֆազային բջիջները, այլ նաև ինտերֆազային բջիջները: Հետազոտության համար օգտագործվում է և՛ ցիտոլոգիական, և՛ հիստոլոգիական նյութ: Կան մշակված FISH մեթոդի բազմաթիվ մոդիֆիկացիաներ, որոնք հաջողությամբ կիրառվում են լաբորատոր ախտորոշման տարբեր բնագավառներում:

Ժամանակակից օնկոմորֆոլոգիայում մի շարք նախաուռուցքային (արգանդի վզիկի դիսպլազիա, կոկորդի ռեցիդիվող պապիլոմատոզ) և ուռուցքային հիվանդությունների (արգանդի վզիկի, կոկորդի, քթըմպանի քաղցկեղ, լիմֆոմաների որոշ տեսակներ) ժամանակ հիվանդության ընթացքը և ելքը կանխորոշելու համար առաջանում է անհրաժեշտություն հստակ որոշելու վիրուսային ԴՆԹ-ի (մարդու պապիլոմա վիրուս, ցիտոմեգալովիրուս, Էբշտեյն-Բարի վիրուս) առկայությունը ուռուցքային բջիջներում: Այս խնդիրները հաջողությամբ կարելի է լուծել կիրառելով In situ հիբրիդացման մեթոդը: Վերջին տվյալների համաձայն արգանդի վզիկի քաղցկեզի 80% դեպքերի մոտ հայտնաբերվում է մարդու պապիլոմավիրուսը: Ներկայումս հայտնի է այս վիրուսի մոտ 100 ենթատիպ, սակայն առավել հաճախ (80% դեպքերում) հանդիպում են 16 և 18 ենթատիպերը: Նախաքաղցկեղային փոփոխությունների վաղ ախտորոշման և հիվանդության ընթացքի կանխորոշման համար կարևոր է վիրուսային ԴՆԹ-ի տարատեսակի ճշգրիտ որոշումը, որի համար ներկայումս արդյունավետ կերպով կիրառվում են FISH և CISH մեթոդները [99, 100]:

In situ հիբրիդացման մեթոդի կիրառությունը համարվում է ընտրության մեթոդ նաև նազոֆարինգիալ քաղցկեղում և չարորոկ լիմֆոմաների որոշ տեսակներում Էբշտեյն-

Բարի վիրուսի հայտնաբերման համար, քանի որ այս վիրուսը ոչ միայն մասնակցում է այդ հիվանդությունների առաջացմանը այլ նաև վիրուս-զուգակցված ուռուցքներում վիրուսը փոխում է հիվանդության ընթացքը և պրոգնոզը, իսկ դրա հետ միասին նաև բուժման տակտիկան [101]:

CISH և FISH մեթոդները արդյունավետ կերպով կիրառվում են նաև ուռուցքային հիվանդությունների ժամանակ քիմիոթերապևտիկ պրեպարատների ճշգրիտ ընտրության գործընթացում: Խոսքը գնում է նոր սերնդի թիրախային քիմիոթերապևտիկ պրեպարատների մասին, որոնք ընտրողաբար ազդում են ուռուցքային բջիջների վրա՝ կապվելով նրանց մակերեսին տեղակայված ռեցեպտորների հետ: Նշված պրեպարատները արդյունավետ են գործում ուռուցքային բջիջներում ռեցեպտորների հիպերէքսպրեսիայի առկայության դեպքում, որն էլ պայմանավորված է համապատասխան գեների ամպլիֆիկացիայով: In situ հիբրիդացման մեթոդները արդյունավետ կերպով կիրառվում են վերը նշված գեների ամպլիֆիկացիաների հայտնաբերման և քիմիոթերապևտիկ պրեպարատների նպատակային ընտրության նպատակներով [70, 78, 82]:

1.4 Ժամանակակից օնկոմորֆոլոգիայում HER2 գենի կարգավիճակի որոշման եղանակները:

ՈՒռուցքներում առաջացող գենային փոփոխությունները հայտնաբերելու նպատակով ժամանակակից բժշկության մեջ կիրառվում են մի քանի եղանակներ, որոնցից առավել լայն կլինիկական նշանակություն են ստացել իմունոհիստոքիմիական մեթոդը, ֆլյուորեսցենտային in situ հիբրիդացման (FISH) և քրոմոգենային in situ հիբրիդացման (CISH) մեթոդները [102, 103, 104]:

Իմունոհիստոքիմիական մեթոդը հնարավորություն չի տալիս ուղղակիորեն հայտնաբերել գենային փոփոխությունները: Այս հետազոտության ժամանակ օգտագործվում է հակամարմիններ, որոնց միջոցով որոշվում է բջջում սպիտակուցների քանակական փոփոխությունները և դրա հիման վրա կատարվում է եզրակացություն գենոտիպում առաջացած փոփոխությունների մասին, օրինակ՝ բջջում որևէ սպիտակուցի քանակի շատացումը թույլ է տալիս ենթադրել այդ սպիտակուցը

կոդավորող գենի ամպլիֆիկացիայի մասին: Հասկանալի է դառնում, որ բջջում գենային փոփոխությունները հայտնաբերելու նպատակով կիրառվող իմունոհիստոքիմիական մեթոդը չի կարող ունենալ բավական ճշգրտություն, քանի որ բջջում սպիտակուցի քանակի շատացումը կարող է դիտվել նաև առանց գենի ամպլիֆիկացիայի:

Իմունոհիստոքիմիական մեթոդով HER2 ռեցեպտորի հիպերէքսպրեսիան որոշելու համար օգտագործում են մոնոկլոնոլ հակամարմիններ HER2 ռեցեպտորի արտաբջջային դոմենի հանդեպ (HercepTest, Dako): Հետազոտության արդյունքները գնահատվում է երեք բալանի համակարգով՝ 0-ից մինչև 3 + [105]: 0 և 1+ սանդղակները գնահատվում են որպես բացասական արդյունք, այսինքն HER2 ռեցեպտորի հիպերէքսպռեսիան բացակայում է (նկ.7-ի Ա՝ նկարները վերցրվել են "Архив патологии" պարբերականից [38]): 10%-ից ավել բջիջների չափավոր կամ ինտենսիվ ներկվելու դեպքում արդյունքը գնահատվում է 3+, ինչը նշանակում է HER2 ռեցեպտորի չափավոր կամ ուժեղ հիպերէքսպրեսիա (նկ.7-ի Գ): 10%-ից ավել բջիջների թույլ կամ չափավոր ներկվելու դեպքում արդյունքը գնահատվում է 2 + (նկ.7-ի Բ): Այս դեպքում HER2 ռեցեպտորի և առավել ևս HER2 գենի կարգավիճակի վերաբերյալ ճիշտ դատողություններ կատարել հնարավոր չէ, և հստակ ախտորոշման համար անհրաժեշտ է կատարել հետազոտություն FISH կամ CISH մեթոդներով [38, 106, 107]:

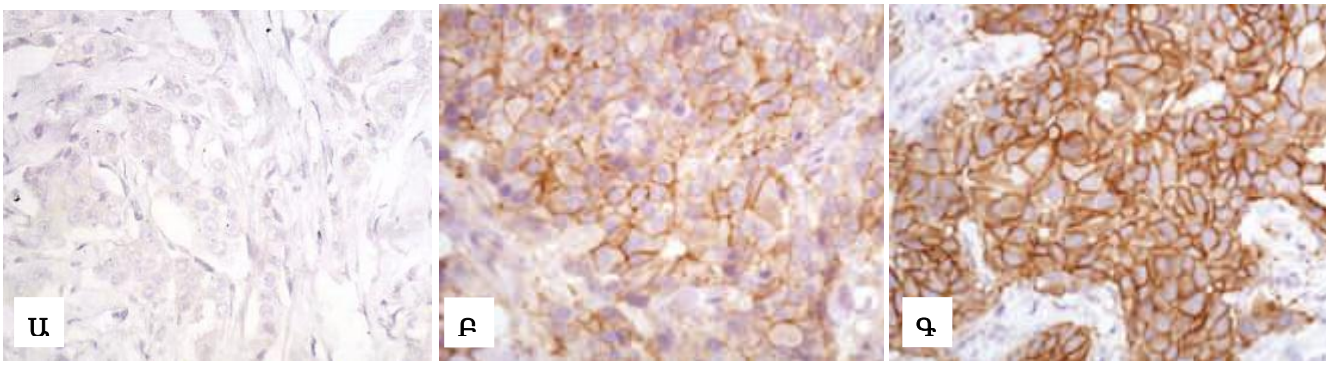

նկ.7- HER2 ռեցեպտորի էքսպռեսիան կրծքագեղձի քաղցկեղում (իմունոհիստոքիմիա x200):
Ա- HER2 ռեցեպտորի էքսպրեսիան բացակայում է՝ 0 բալ: Բ- 2 + բալ:
Գ- HER2 ռեցեպտորի հիպերէքսպրեսիա՝ 3 + բալ: Завалишина Л.Э. и др. [38]:

FISH մեթոդով HER2 գենի (տեղակայումը 17q21) ամպլիֆիկացիան հայտնաբերելու նպատակով միաժամանակ կիրառվում է 2 տիպի ԴՆԹ-զոնդեր՝ քրոմոսոմ յուրահատուկ ԴՆԹ-զոնդ 17-րդ քրոմոսոմը հայտնաբերելու նպատակով (կանաչ

ազդանշան) և գեն յուրահատուկ ԴՆԹ-զոնդ HER2 գենը հայտնաբերելու համար (կարմիր ազդանշան): Նորմալ բջջում այս ազդանշանները հանդիպում են երկուական օրինակով (նկ.8, նկարը վերցրված է /Архив патология/ պարբերականից [57]):

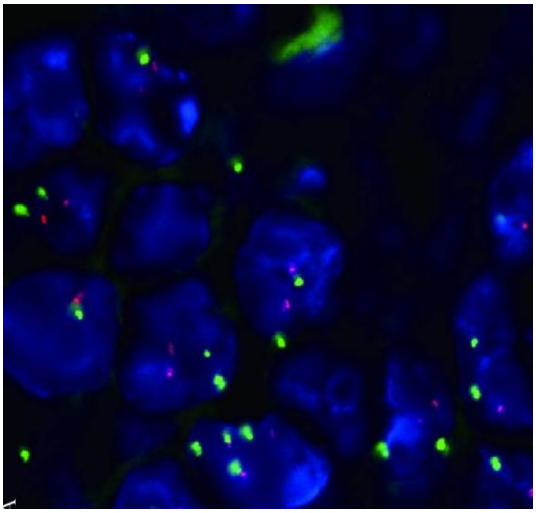

նկ.8- FISH, HER2 գենի ամպլիֆիկացիա չկա, x1000, [57]

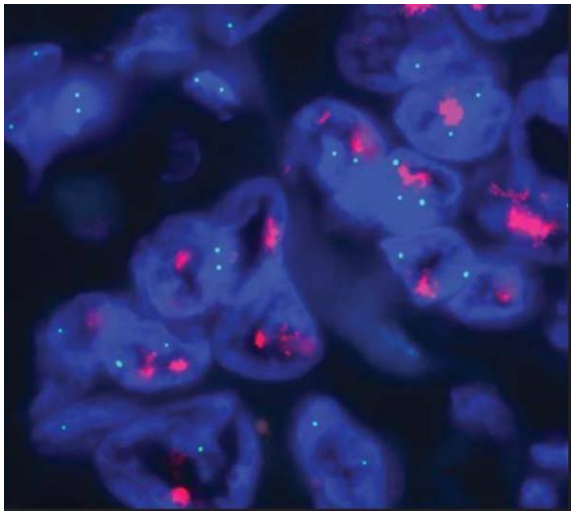

նկ.9-FISH, HER2 գենի ուժեղ ամպլիֆիկացիա, x1000, [56]:

HER2 գենի ամպլիֆիկացիան համարվում է դրական, երբ կարմիր ազդանշանը գերազանցում է կանաչին 2 և ավելի անգամ (նկ.9, նկարը վերցրված է /Современная онкология/ պարբերականից [56]): CISH մեթոդով HER2 գենի ամպլիֆիկացիան հայտնաբերելու նպատակով կիրառվում է մեկ գեն յուրահատուկ ԴՆԹ-զոնդ, որը կոմպլեմենտար է HER2 գենին: Վերջինս լուսային մանրադիտակով երևում է շագանակագույն գունակների տեսքով: Եթե առնվազն 50% բջիջներում հանդիպում է 1-ից 2 քրոմոգենային ազդանշան, ապա HER2 գենի ամպլիֆիկացիան համարվում է բացասական (նկ.10-ի Ա՝ նկար 10-ը վերցրված է /Modern Pathology/ պարբերականից [106]): HER2 գենի ամպլիֆիկացիան համարվում է դրական, երբ առնվազն 50% բջիջջներում քրոմոգենային ազդանշանների քանակը 6-ից ավել է կամ, եթե բջջում կան խոշոր գունային կլաստերներ (նկ.10-ի Գ): Այն դեպքում երբ բջիջների 50%-ում ազդանշանների քանակը 3-ից 5 հատ է (նկ.10-ի Բ) համարվում է, որ կա HER2 գենի թույլ ամպլիֆիկացիա, սակայն այս արդյունքը հավաստի չէ, քանի որ այդպիսի արդյունքը կարող է պայմանավորված լինել ոչ միայն HER2 գենի ամպլիֆիկացիայով այլ նաև 17-րդ քրոմոսոմի պոլիպլոիդիայով [106, 108]: HER2 գենի ամպլիֆիկացիայի ճշգրիտ որոշումը շատ կարևոր է հատկապես կրծքագեղձի քաղցկեղով հիվանդների

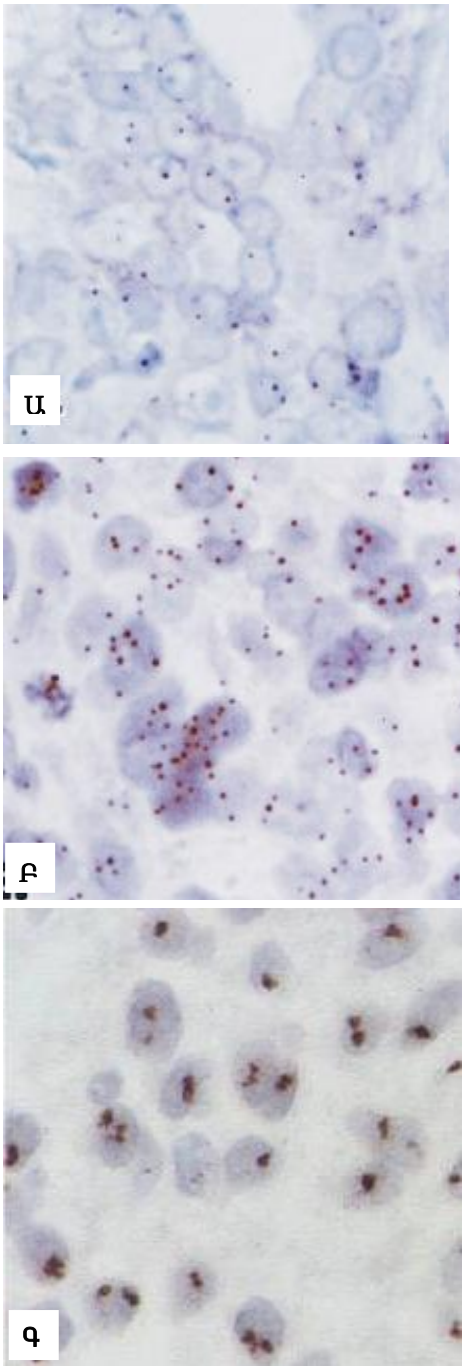

նկ.10- CISH մեթոդ,x400
Ա-HER2 գենի ամպլիֆիկացիա չկա
Բ-HER2 գենի թույլ ամպլիֆիկացիա
Գ-HER2 գենի ուժեղ ամպլիֆիկացիա
J. Zhao et al. [106]

համար, քանի որ դա ոչ միայն հնարավորություն է տալիս կատարել կանխատեսումներ հիվանդության ընթացքի վերաբերյալ, այլ նաև հնարավորություն է ստեղծում արդյունավետ կատարել քիմիոթերապևտիկ դեղամիջոցի ընտրությունը: Կրծքագեղձի ինվազիվ քաղցկեղով այն հիվանդներին, որոնց մոտ հաստատվում է HER2 գենի ամպլիֆիկացիան ցուցված է հերցեպտին (տրաստուզումաբ) դեղամիջոցի նշանակումը: Հերցեպտինը հանդիսանալով մոնոկլոնալ հակամարմին HER2 ռեցեպտորի հանդեպ անարդյունավետ է ազդում այն հիվանդների վրա, որոնց մոտ բացակայում է այդ ռեցեպտորի հիպերէքսպրեսիան:

Դասական CISH հետազոտության ժամանակ, երբ HER2 գենի օրինակները բջջում լինում են 5-10 հատ (թույլ ամպլիֆիկացիա) խնդիր է առաջանում տարբերակել դա HER2 գենի ամպլիֆիկացիայի հետևանք է, թե պատճառը 17-րդ քրոմոսոմի պոլիպլոիդիա է, որովհետև 17-րդ քրոմոսոմի պոլիպլոիդիայի ժամանակ HER2 գենի օրինակների թիվը նույնպես շատանում է: Տարբերակիչ ախտորոշում կատարելու նպատակով կատարվում է FISH հետազոտություն կամ երկ-գույն CISH հետազոտություն, որի դեպքում օգտագործվում է երկու ԴՆԹ զոնդ՝ դրոշմված տարբեր քրոմոգեններով: Օգտագործվում է քրոմոսոմ յուրահատուկ ԴՆԹ զոնդ՝ 17-րդ քրոմոսոմը հայտնաբերելու համար (կանաչ գունակ) և գեն յուրահատուկ ԴՆԹ զոնդ HER2 գենը հայտնաբերելու համար (կարմիր գունակ): Արդյունքները գնահատվում է լուսային մանրադիտակով: Նորմալ դիպլոիդ բջջում կարմիր և կանաչ գունակները

հանդիպում են երկուական օրինակներով (նկ. 11-ի Ա, նկարը վերցված է "Иммуногистохимические методы" ձեռնարկից [109]): HER2 գենի ամպլիֆիկացիայի ժամանակ 17-րդ քրոմոսոմը հանդիպում է երկու օրինակով (կարմիր գունակ), իսկ HER2 գենը հանդիպում է բազմաթիվ օրինակներով կամ խոշոր կլաստերներով (կանաչ գունակ) (նկ. 11-ի Բ): 17-րդ քրոմոսոմի պոլիպլոիդիայի ժամանակ ավելանում է կարմիր ազդանշանների քանակը [109]:

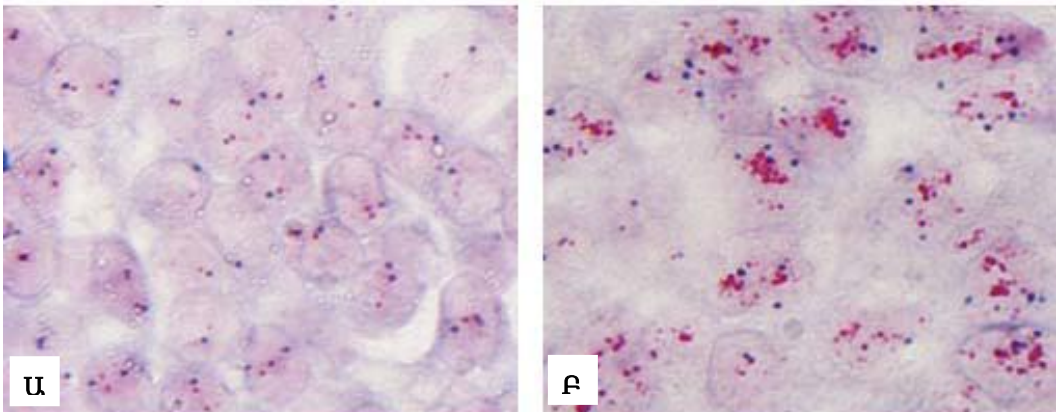

նկ.11- Երկգույն CISH մեթոդ x400
Ա-HER2 գենի ամպլիֆիկացիա չկա, Բ-HER2 գենի դրական ամպլիֆիկացիա
Kumar G.L and Rudback L. [109]

Վերը նկարագրված մեթոդների վերլուծությունից կարելի է եզրակացնել, որ իմունոհիստոքիմիական մեթոդով հնարավոր է լինում որոշել HER2 սպիտակուցի հիպերէքսպրեսիան, սակայն դա ախտորոշման օբեկտիվ մեթոդ չի կարող համարվել, քանի որ իմունոհիստոքիմիական մեթոդով որոշվում է բջջում սպիտակուցի քանակական փոփոխությունները և չի պարզաբանվում թե ինչ է տեղի ունենում բջջում գենային մակարդակով: CISH մեթոդի առավելությունը FISH մեթոդի համեմատ կայանում է նրանում, որ հետազոտության այս տեսակի ժամանակ պահպանվում է հյուսվածքի մորֆոլոգիական պատկերը՝ հնարավորություն տալով նույն պրեպարատի վրա գնահատել և մորֆոլոգիական, և գենետիկ առանձնահատկությունները: Մյուս կողմից հիբրիդացման արդյունքները գնահատվում են ոչ թե լյումինեսցենտային այլ լուսային մանրադիտակի միջոցով, ինչի շնորհիվ այս մեթոդը դառնում է ավելի մատչելի և պրակտիկ կիրառման համար ավելի նպատակահարմար և երրորդ՝ CISH մեթոդով ստացված պրեպարատները կարելի է երկար ժամանակ պահպանել արխիվում, մինչդեռ FISH հետազոտության ժամանակ դա հնարավոր չէ, քանի որ ֆլյուորեսցենտային ազդանշանները արագ անհետանում են:

ԳԼՈՒԽ 2

ՀԵՏԱԶՈՏՈՒԹՅԱՆ ՆՅՈՒԹԸ ԵՎ ՄԵԹՈԴՆԵՐԸ

2.1 Հետազոտության նյութի և մեթոդների ընդհանուր նկարագիրը

Աշխատանքը կատարվել է ԵՊԲՀ-ի ախտաբանական անատոմիայի և կլինիկական մորֆոլոգիայի ամբիոնի կլինիկական բազա հանդիսացող «Արմենիա» ՀԲԿ-ի ընդհանուր ախտաբանության բաժանմունքում:

Մեր կողմից հետազոտվել է "Արմենիա" ՀԲԿ-ի ուրոլոգիական բաժանմունքում միզապարկի նորագոյացության կապակցությամբ վիրահատական բուժման ենթարկված 83 հիվանդների վիրահատական նյութը: Հետազոտված 83 հիվանդներից 52-ը միզապարկի նորագոյացության կապակցությամբ ենթարկվել են տրանսուրետրալ ռեզեկցիայի, իսկ 31 հիվանդներ ենթարկվել են արմատական վիրահատության, որոնցից 30 դեպքերում կատարվել է ցիստպրոստատէկտոմիա բարակ աղիքային ռեզերվուարի ձևավորմամբ, 1 դեպքում ցիստէկտոմիա բարակ աղիքային ռեզերվուարի ձևավորմամբ:

Միզապարկի քաղցկեղի կապակցությամբ վիրահատված 83 հիվանդներից 76-ը եղել են արական սեռի, 7-ը՝ իգական սեռի (աղ.1):

Աղյուսակ 1

Միզապարկի քաղցկեղով հիվանդների բաշխումը ըստ սեռի

ՍԵՌ	ՀԻՎԱՆԴՆԵՐԻ ՔԱՆԱԿ (%)
Արական	76 (91.6%)
Իգական	7 (8.4%)
Ընդանուր	83

Միզապարկի քաղցկեղով հիվանդները կախված տարիքից բաժանվել են 5 տարիքային խմբերի (աղ.2): Ամենաերիտասարդ դեպքը արձանագրվել է 32 տարեկան տղամարդու մոտ, ամենատարեց դեպքը՝ 88 տարեկան տղամարդու մոտ:

Աղյուսակ 2

Միզապարկի քաղցկեղով հիվանդների բաշխումը ըստ տարիքային խմբերի

ՏԱՐԻՔ	ՀԻՎԱՆԴՆԵՐԻ ՔԱՆԱԿ (%)
Մինչև 40 տ.	2 (2.4%)
41- 50 տ.	8 (9.6%)
51 – 60 տ.	26 (31.3%)
61 – 70 տ.	27 (32.5%)
70-ից բարձր	20 (24.1%)

"Արմենիա" ՀԲԿ-ի ընդհանուր ախտաբանության բաժանմունքում վիրահատական նյութը ենթարկվել է նախնական մեխանիկական մշակման, որի արդյունքում ընտրված կտորները հետազոտվել են հյուսվածաբանական և բջջագենետիկ մեթոդներով: Տրանսուրետրալ ռեզեկցիայի միջոցով ստացված ուռուցքի կտորները անմիջապես ֆիքսվել են 10%-անոց չեզոք բուֆերային ֆորմալինում, սենյակային ջերմաստիճանում, 24 ժամվա ընթացքում: Այնուհետև ստանդարտ եղանակով պատրաստվել է պարաֆինային բլոկներ: Այն դեպքերում երբ ռեզեկցված ուռուցքային զանգվածի ծավալը եղել է շատ, պարաֆինային բլոկների պատրաստման համար ընտրվել են առավել պահպանված և մեծ կտորները: Ընտրված կտորների ծավալը կազմել է ընդհանուր ուռուցքային զանգվածի ծավալի 50%-ից ավելին:

Արմատական վիրահատության ենթարկված հիվանդների վիրահատական նյութը հատվել է William H. Westra-ի առաջարկված եղանակով (նկ. 12) [119]: Միզապարկի պատի նեոպլաստիկ ախտահարված օջախներից և շագանակագեղձից վերցրվել են 1x1x0.5սմ չափսերի կտորներ: Ուռուցքի օջախից կտորը վերցրվել է այնպիսի տրամաբանությամբ, որ այն ընդգրկի միզապարկի պատի բոլոր շերտերը՝ հետագայում ինվազիայի խորությունը ճիշտ գնահատելու նպատակով: Միզապարկի քաղցկեղի կապակցությամբ ցիստպրոստատէկտոմիայի ենթարկված հիվանդների վիրահատական նյութը մշակելիս պարտադիր կերպով վերցրվել է նաև մեկ կտոր շագանակագեղձի սկզբնական հատվածից՝ լորձաթաղանթի պարտադիր ընդգրկումով,

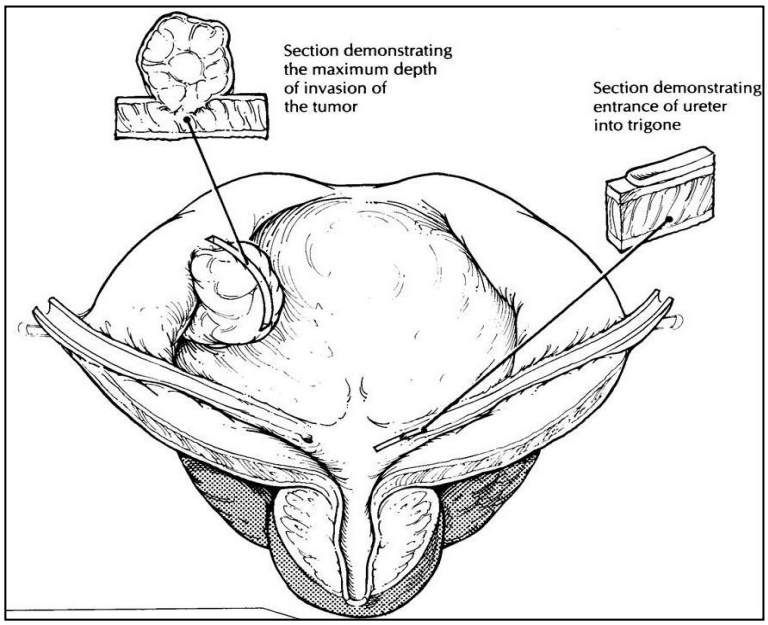

Նկ.12, միզապարկի նեոպլաստիկ ախտահարման ժամանակ վիրահատական նյութի հատման մեթոդը ըստ William H. Westra-ի [119]:

ինչը հնարավորություն է տվել հետագայում գնահատել շագանակագեղձում ուռուցքային ինվազիայի առկայությունը (նկ. 12):

Արմատական վիրահատության ժամանակ հեռացված բոլոր ավշային հանգույցները չափվել են, այնուհետև հատվել են և դրանցից վերցրվել են առավելագույնը 1x1x0.5սմ չափսերի կտորներ՝ ավշային հանգույցներում մետաստազների առկայությունը գնահատելու նպատակով:

Միզապարկի հյուսվածքից, շագանակագեղձից և հեռացված ավշային հանգույցներից ստացված կտորները ֆիքսվել է 10%-անոց չեզոք բուֆերային ֆորմալինում, սենյակային ջորմաստիճանում, 24 ժամվա ընթացքում: Այնուհետև ստանդարտ եղանակով պատրաստվել է պարաֆինային բլոկներ: Պարաֆինային բլոկներից ստացված հատույթները հետազոտվել են հյուսվածաբանական և in situ հիբրիդացման մեթոդներով:

2.2 Հյուսվածաբանական մեթոդ

ՈՒռուցքի հյուսվածքաբանական տեսակը որոշելու, ինչպես նաև տարբերակման աստիճանը, ինվազիայի խորությունը և ավշային հանգույցներում մետաստազների առկայությունը գնահատելու համար պարաֆինային բլոկներից ստացված հատույթները ներկվել են հեմատոքսիլին էոզինով:

Սաննի Միկրատոմի միջոցով պարաֆինային բլոկներից ստացվել է 4-5մկմ հաստության հատույթներ: Որոնք ստանդարտ եղանակով դեպարաֆինացումից և ջրազրկումից հետո 2-5 րոպե տեղակայվել են հեմատոքսիլինի մեջ և լվացվել են ջրում 5-10 րոպեների ընթացքում, մինչև հատույթները կընդունեն կապույտ գունավորում:

Այնուհետև կատարվել է ներկում էոզինով, ինչի համար հատույթները 1-2 րոպե տեղակայվել են էոզինի լուծույթում: Որից հետո հատույթները 1-2 րոպե լվացվել են ջրով և կատարվել է ջրազրկում սպիրտային լուծույթների հերթափոխման միջոցով (70, 80, 96%-անոց սպիրտներում): Վերջում հատույթները 2 անգամ երկուական րոպեով տեղակայվել են քսիլոլի մեջ, որից հետո ծածկվել են ծածկապակիով: Արդյունքները գնահատվել է լուսային մանրադիտակի միջոցով 50, 100, 200 և 400 անգամ խոշորացման տակ:

2.3 Քրոմոգենային in situ հիբրիդացման մեթոդ (CISH):

CISH մեթոդի միջոցով ուռուցքային բջիջներում որոշվել է HER2 գենի կարգավիճակը: CISH մեթոդը կատարվել է ZytoVision ընկերության կողմից պատրաստված <<ZytoDot SPEC HER2 Probe>> հավաքածուի միջոցով: Հավաքածուն նախատեսված է 20-ից 25 դեպքի հետազոտման համար, և իր մեջ պարունակում է հետևյալ բաղադրամասերը՝

1) Լուծույթ EDTA- հատույթների նախնական ջերմային մշակման համար - 500մլ
2) Պեպսին- հատույթների նախնական ֆերմենտային մշակման համար - 4մլ
3) ԴՆԹ զոնդ կոմպլիմենտար HER 2 գենին՝ դրոշմված դիգոքսիգենինով - 0.4մլ
4) SSC լվացող բուֆեր - 500մլ
5) PBS / Tween - 2 ալյումինե փաթեթ, յուրաքանչյուրը նախատեսված 1լ PBS/Tween-ի 0,01%-անոց լուծույթ պատրաստելու համար
6) Արգելափակիչ լուծույթ - 3մլ
7) Մկան հակամարմին դիգոկսիգենինի հանդեպ - 3մլ
8) Այծի հակամարմին մկան IgG-ի հանդեպ կոյնուգացված պերոքսիդազայի հետ - 3մլ
9) DAB լուծույթ A - 0.3մլ
10) DAB լուծույթ B - 10մլ
11) Մայերի հեմատոքսիլին - 20մլ
12) Մաունթինգ լուծույթ - 4մլ (նախատեսված է հատույթները ծածկապակիով ծածկելու համար)
13) Ստուգիչ ապակի - 2 հատ

Հավաքածուում պարունակվող բոլոր բաղադրամասերը՝ բացառությամբ ԴՆԹ զոնդի, անհրաժեշտ է պահպանել 2-8 ^{0}C ջերմաստիճանում: ԴՆԹ զոնդը (3-րդ բաղադրամաս) անհրաժեշտ է պահպանել -16-22^{0}C ջերմաստիճանում, և միայն կարճ ժամանակով է հնարավոր զոնդի պահպանությունը բարձր ջերմաստիճանում:

Հավաքածուում պարունակվող բոլոր բաղադրամասերը օգտագործումից առաջ անհրաժեշտ է բերել սենյակային ջերմաստիճանի (20-25^{0}C) բացառությամբ 3-րդ բաղադրամաս (HER 2 ԴՆԹ զոնդ), որը -22^{0}C-ում գտնվում է հեղուկ վիճակում և օգտագործվում է առանց տաքացվելու:

CISH հետազոտության համար անհրաժեշտ են նաև ստորև բարված նյութերը, որոնք չեն պարունակվում <<ZytoDot SPEC HER2 Probe>>հավաքածուում՝

- 30%-անոց ջրածնի պերոքսիդ
- Մեթանոլ 100%
- Քսիլոլ
- Էթանոլ 70, 85, 95 և 100%
- Rubber cement

CISH մեթոդով հետազոտության ժամանակ հետազոտության բոլոր էտապներում անհրաժեշտ է խստորոեն պահպանել պրոտոկոլով սահմանված պահանջները՝ սկսած նյութի վերցնելուց և ֆիքսելուց մինչև հատույթների ներկումը: Նախ նյութի օպտիմալ և հավասարաչափ ֆիքսման համար անհրաժեշտ է, որ հյուսվածքի չափերը չգերազանցի 0.5սմ^3-ը: Նյութի ֆիքսումը անհրաժեշտ է կատարվել է 10%-անոց չեզոք բուֆերային ֆորմալինում, 24 ժամվա ընթացքում, սենյակային ջերմաստիճանում (20-25^{0}C): Հյուսվածքի ֆիքսման նպատակով օգտագործվող ֆորմալինի PH-ը չպետք է ցածր լինի 7-ից, քանի որ թթու ֆորմալիով ֆիքսման ժամանակ հյուսվածքներում առաջանում են ֆորմալինային գունակներ, որոնք նման են քրոմոգենային գունակներին և խաչընդոտում են հիբրիդացման արդյունքների ճշգրիտ գնահատմանը: Հետազոտվող նյութի ֆիքսումից հետո ստանդարտ եղանակով պատրաստվել են պարաֆինային բլոկներ, հատկանշական է, որ պարաֆինային բլոկների պատրաստման ժամանակ պարաֆինի ջերմաստիճանը չպետք է գերազանցի 65^{0}C-ը:

Պարաֆինային բլոկների պատրաստումից հետո դրանցից ստացվել է 4-5մկմ հաստությամբ հատույթներ:

CISH մեթոդով հետազոտության ժամանակ հատույթները բազմակի անգամ ենթարկվում են քիմիական և ջերմային մշակման, ուստի եթե հետազոտության ընթացքում կիրառվեն սովորական առարկայական ապակիներ ապա հատույթները հետազոտության ընթացքում կպոկվեն ապակիներից: CISH մեթոդով հետազոտության ողջ ընթացքում հյուսվածքի և առարկայական ապակու միջև կայուն աթեզիա ապահովելու նպատակով ապակիները պետք է ենթարկվեն նախնական մշակման: K. Fujuta-ան և համահեղինակները առաջարկում են in situ հիբրիդացման մեթոդով հետազոտություններ կատարելու ժամանակ առարկայական ապակիները նախորոք մշակել ձվի սպիտակուցով, այնուհետև գլուտարային ալդեհիդի 25%-անոց լուծույթով, իսկ վերջում դրանք լվանալ թորած ջրով: Л.Э.Завалишина-ի և Л.В.Литвинова-ի կողմից առաջարկվել է այս մեթոդի ավելի հեշտացված տարբերակը, ինչը հնարավորություն է տալիս հյուսվածքի և առարկայական ապակու միջև ստանալ ավելի ամուր կապ [110]:

Մեր հետազոտություններում օգտագործվել է Գերմանական Menzel-Glaser ընկերության կողմից պատրաստված SuperFrost Plus աթեզիվ առարկայական ապակիներ: SuperFrost Plus ապակիները կարիք չունեն ենթարկվելու նախնական մշակման, դրանք պատված են դրական էլեկտրական լիցքերով ինչը դրանց դարձնում է խիստ աթեզիվ հատույթների հանդեպ: Դրա շնորհիվ հատույթները ամուր կապի մեջ են մտնում ապակու հետ և հետագա քիմիական և ջերմային մշակման ժամանակ չեն պոկվում:

<u>Հատույթների դեպարաֆինացում</u>

Դեպարաֆինացման նպատակով հատույթները անհրաժեշտ է տեղադրել թերմոստատ 50-60^{0}C ջերմաստիճանում՝ 2-ից 16 ժամվա ընթացքում, այնուհետև 70^{0}C ջերմաստիճանում՝ 10 րոպե: Մեր հետազոտությունների ընթացքում դեպարաֆինացումը կատարվել է հետևյալ սխեմայով՝ սկզբում հատույթները տեղադրվել են թերմոստատ 60^{0}C ջերմաստիճանում 12 ժամ, այնուհետև 70^{0}C ջերմաստիճանում 10 րոպե:

Այնուհետև կատարվել է հատույթների պարաֆինազերծում և ջրազրկում քսիլոլի և սպիրտի լուծույթների միջոցով հետևյալ սխեմայով՝

1. Երկու անգամ 5-ական րոպեով հատույթները տեղադրվել են քսիլոլի մեջ:
2. Երեք անգամ 3-ական րոպեով տեղադրվել են 100% (բացարձակ) էթիլ սպիրտի մեջ:
3. Երեք անգամ 2-ական րոպեով հատույթները տեղադրվել են թորած ջրի մեջ:

Հատույթների նախնական ջերմային և Ֆերմենտային մշակում

Դեպի բջջի կորիզ ԴՆԹ զոնդի ներթափանցումը հեշտացնելու նպատակով հատույթները ենթարկվում են ջերմային և քիմիական մշակման: Հատույթների ջերմային մշակումը կատարվել է EDTA լուծույթի (բաղադրամաս 1) միջոցով: EDTA լուծույթը 70մլ չափաբաժնով լցվել է փակվող բերանով անոթի մեջ, այն տեղադրվել է ջրային վաննայի մեջ և տաքացվել մինչև եռման ջերմաստիճան, այնուհետև հատույթը 15 րոպե տեղադրվել է անոթի մեջ և բերանը փակվել կափարիչով: Կարևոր է, որ ամբողջ 15 րոպեների ընթացքում լուծույթի ջերմաստիճանը չլինի ցածր 95 ^{0}C-ից: Եթե հետազոտությունը կատարվում է միաժամանակ մի քանի առարկայական ապակիների վրա, յուրաքանչյուր ավելացվող առարկայական ապակու դեպքում հեղուկի ջերմաստիճանը անհրաժեշտ է բարձրացնել 1^{0}C-ով, սակայն այն չպետք է գերազանցի 98^{0}C-ը:

Ջերմային մշակումից հետո առարկայական ապակին անմիջապես տեղափոխվել է թորած ջրի մեջ (20-25^{0}C) և լվացվել է 3 անգամ 2-ական րոպեով:

Այնուհետև կատարվել է հատույթների ֆերմենտային մշակում պեպսինի լուծույթի միջոցով: Հետազոտության այս էտապը համարվում է CISH մեթոդի կրիտիկական փուլերից մեկը և ճշգրիտ արդյունքների ստացման համար անհրաժեշտ է կարգավորել ֆերմենտային մշակման ժամանակը և ջերմաստիճանը: Պրոտեոլիզի միջոցով կատարվում է բջջաթաղանթների սպիտակուցների քայքայում, ինչը հնարավորություն է ստեղծում ԴՆԹ զոնդի ներթափանցմանը դեպի բջջակորիզ: Երկարատև պրոտեոլիզի ժամանակ բջիջները ամբողջությամբ քայքայվում են, իսկ կարճատև պրոտեոլիզի ժամանակ խոչընդոտվում է ԴՆԹ զոնդի մոտքը բջջակորիզ և երկու դեպքում էլ հիբրիդացման արդյունքները հնարավոր չի լինում գնահատել: CISH մեթոդով հետազոտողների մի մասը առաջարկում է պրոտեոլիզը կատարել

սենյակային ջերմաստիճանում 10 րոպեի ընթացքում [103, 111, 112], իսկ մյուս մասը պրոտեոլիզը կատարում է թերմոստատում՝ 37^{0}C ջերմաստիճանում 3-10 րոպեի ընթացքում [106, 113, 114]: Ըստ ZytoVision ընկերության սխեմայի պրոտեոլիզը անհրաժեշտ է կատարել սենյակային ջերմաստիճանում 5-30 րոպեների ընթացքում: Պրոտեոլիզի տևողությունը անհրաժեշ է կարգավորել կախված հետազոտվող հյուսվածքի տեսակից, հատույթի հաստությունից և ֆիքսման ջերմաստիճանից:

Մեր հետազոտությունների ընթացքում ընտրվել է պրոտեոլիզի անցկացման հետևյալ օպտիմալ սխեման: Հատույթները թորած ջրով լվանալուց հետո չորացվել է սենյակային ջերմաստիճանում, այնուհետև հյուսվածքի վրա կաթեցվել է 3-4 կաթիլ պեպսինի լուծույթ (բաղադրամաս 2) և առարկայական ապակին 8-10 րոպե տեղադրվել է սենյակային ջերմաստիճանում՝ փակ բերանով տարայի մեջ (humidity chamber), որի հատակը լցվել է քիչ քանակությամբ ջրով՝ տարայում խոնավությունը պահպանելու նպատակով:

Պրոտեոլիզի ավարտից հետո հատույթները անմիջապես տեղափոխվել են թորած ջրի մեջ, լվացվել 3 անգամ 2-ական րոպեով: Այնուհետև իրականացվել է դեհիդրատացում էթիլ սպիրտի միջոցով, հետևյալ սխեմայով՝

- 70% EtOH 2 րոպե.
- 85% EtOH 2 րոպե.
- 95% EtOH 2 րոպե.
- 100% EtOH 2 րոպե.
- 100% EtOH 2 րոպե.

Դեհիդրատացումից հետո հատույթները 20 րոպե չորացվել են սենյակային ջերմաստիճանում, այնուհետև կատարվել է դենատուրացիա և հիբրիդացում:

<u>Դենատուրացիա և հիբրիդացում</u>

Քանի որ ԴՆԹ զոնդի և բջջային ԴՆԹ-ի դենատուրացիան կատարվում է միասին, ուստի դենատուրացիայից առաջ HER2 գենին կոմպլիմենտար ԴՆԹ զոնդը (բաղադրամաս 3), կաթեցվել է հատույթի վրա, և հետագայում դենատուրացիայի և հիբրիդացման ընթացքում ԴՆԹ զոնդի գոլորշիացումը կանխելու նպատակով հատույթը ծածկվել է ծածկապակիով, իսկ ծածկապակու եզրերը բոլոր կողմերից

փակվել է սոսնձանման նյութով՝ Rubber cement-ով: Հատույթի վրա կաթեցվող ԴՆԹ զոնդի քանակությունը ընտրվել է կախված հատույթի մեծությունից և օգտագործվող ծածկաապակու չափերից՝ ուղղորդվելով հետևյալ սխեմայով.

-18 մմ x 18 մմ 10 մկլ

- 22 մմ x 22 մմ 15 մկլ

- 24 մմ x 30 մմ 20 մկլ

ԴՆԹ զոնդը հնարավոր է կաթեցնել ինչպես հատույթի վրա այնուհետև այն ծածկել ծածկապակիով, այնպես էլ կարելի է կաթեցնել ծածկապակու վրա և այն տեղափոխել հատույթի վրա: Ծածկապակին Rubber cement-ի միջոցով ամրացվել է առարկայական ապակուն, և Rubber cement-ի չորոնալուց հետո (2-3րոպե) այն տեղադրվել է թերմոստատ: Դենատուրացիան կատարվել է 95°C ջերմաստիճանում 5 րոպե: Դենատուրացիայից հետո առարկայական ապակին տեղադրվել է փակ բերանով տարայի մեջ (humidity chamber), որի հատակը լցվել է քիչ քանակությամբ ջրով՝ տարայում խոնավությունը պահպանելու նպատակով, և դրվել թերմոստատ հիբրիդացման նպատակով: Հիբրիդացումը կատարվել է 37 °C ջերմաստիճանում, 12-18 ժամ: Ողջ հիբրիդացման ընթացքում թերմոստատում անհրաժեշտ է պահպանել 37^0C ջերմաստիճանը և խոնավությունը, հակառակ դեպքում ազդանշանները կարող են բացակայել կամ լինել շատ թույլ:

Դենատուրացիան և հիբրիդացումը համարվում են հետազոտության կրիտիկական կետերից: Անհրաժեշտ սարքավորումների առկայության դեպքում (Hybridizer, PCR) դենատուրացիան կարելի է կատարել նաև 74-80°C ջերմաստիճանում և այս դեպքում հյուսվածքների ամբողջականությունը ավելի լավ է պահպանվում՝ հնարավորություն ստեղծելով նույն պրեպարատի վրա միաժամանակ գնահատել ուռուցքի գենետիկական և մորֆորոգլիական առանձնահատկությունները համատեղ [115, 116]:

<u>Հատույթների լվացում հիբրիդացումից հետո</u>

Հիբրիդացումից հետո անհրաժեշտ է հատույթները մանրակրկիտ լվանալ հիբրիդացման չենթարկված ԴՆԹ զոնդի մնացորդներից: Հակառակ դեպքում չհիբրիդացված ԴՆԹ զոնդի մոլեկուլները կներկվեն՝ առաջացնելով կեղծ դրական արդյունք: Լվացումը կատարվել է SSC լվացող բուֆերի միջոցով (բաղադրամաս 4), որը

լցվել է երկու տարբեր անոթների մեջ՝ յուրաքանչյուրը 70մլ: Դրանցից առաջինը հասցրվել է սենյակային ջերմաստիճանի, մյուսը ջրային վաննայում տաքացվել է մինչև 75-80^{0}C:

Հիբրիդացումից հետո առարկայական ապակու վրայից զգուշությամբ հեռացվել է Rubber cement-ը, և ապակին 5 րոպե տեղակայվել է SSC լվացող բուֆերի առաջին անոթի մեջ, որը գտնվել է սենյակային ջերմաստիճանում (այդ 5 րոպեների ընթացքում ծածկապակին ինքնաբերաբար անջատվում է առարկայական ապակուց): Այնուհետև հատույթները տեղափոխվել են SSC լվացող բուֆերի երկրորդ անոթի մեջ, որտեղ ջերմաստիճանը պահպանվել է 75^{0}C-ից մինչի 80^{0}C-ի սահմաններում: Եթե հետազոտությունը կատարվել է մեկ առարկայական ապակով ապա SSC լվացող բուֆերի ջերմաստիճանը պետք է լինի 75^{0}C, այնուհետև յուրաքանչյուր ավելացված ապակու դիմաց բուֆերի ջերմաստիճանը պետք է բարձրացնել 1^{0}C-ով, սակայն այն չպետք է գերազանցի 80^{0}C-ը):

SSC լվացող բուֆերից առարկայական ապակին անմիջապես տեղափոխվել է թորած ջրի մեջ և լվացվել 3 անգամ 2-ական րոպեով:

<u>Իմունոդետեկցիա</u>

Թորած ջրով լվանալուց հետո հատույթները 10 րոպե տեղադրվել են 3%-անոց H_2O_2-ի մեջ: Հետազոտության այս էտապը անհրաժեշտ է հատույթներում պարունակվող էնդոգեն պերոքսիդազան չեզոքացնելու համար, քանի որ հետագա իմունոդետեկցիայի նպատակով կիրառվում է հակամարմիններ կոնյուգացված պերոքսիդազայի հետ և էնդոգեն պերոքսիդազայի առկայությունը կարող է առաջացնել կեղծ դրական արդյունք:

3%-անոց ջրածնի պերոքսիդ պատրաստելու նպատակով 30%-անոց ջրածնի պերոքսիդի մեկ բաժինը խառնվել է ինը բաժին 100%-անոց մեթիլ սպիրտի հետ:

Հատույթները ջրածնի պերոքսիդով մշակելուց հետո լվացվել է PBS/Tween-ի (բաղադրամաս 5) լուծույթով՝ 3 անգամ 2-ական րոպեով:

PBS/Tween-ի լուծույթը պատրաստվել է 'ZytoDot SPEC HER2 Probe' հավաքածուում պարունակվող PBS/Tween հաբի միջոցով (բաղադրամաս 5): Յուրաքանչյուր հաբը լուծվել է 1 լիտր թորած ջրում: PBS/Tween-ի լուծույթը լցվել է ինը տարբեր անոթների

մեջ՝ հատույթները հակամարմիններով մշակելուց հետո դրանց մեջ լվանալու նպատակով:

Իմունոդետեկցիայի փուլերի ընթացքում խիստ կարևոր է, որպեսզի հատույթները չչորանան, ուստի դրանց վրա հակամարմինները կաթեցնելուց հետո դրանք տեղակայվել են փակ բերանով տարայի մեջ, որի հատակը լցվել է քիչ քանակությամբ ջրով (humidity chamber):

PBS/Tween-ի լուծույթով լվանալուց հետո հատույթի վրա 3-ից 4 կաթիլ կաթեցվել է արգելափակիչ լուծույթ (բաղադրամաս 6) և այն 10 րոպե տեղակայվել է “humidity chamber’’-ում սենյակային ջերմաստիճանում (այս էտապը կատարվում է բջիջներում գտնվող հակածիններին արգելափակելու նպատակով, որպեսզի հետագայում դրանք չկապվեն օգտագործվող պոլիկլոնային հակամարմինների հետ):

Արգելափակումից հետո հատույթի վրայից թափվել է արգելափակիչ լուծույթը սակայն չի չորացվել և անմիջապես կաթեցվել է 3-ից 4 կաթիլ մկան հակամարմին դիգեքսիգենինի հանդեպ և ապակին 30 րոպե տեղակայվել է ″humidity chamber″-ում սենյակային ջերմաստիճանում (նկ.13, նկարը վերցրված է www.histalim.com կայքից):

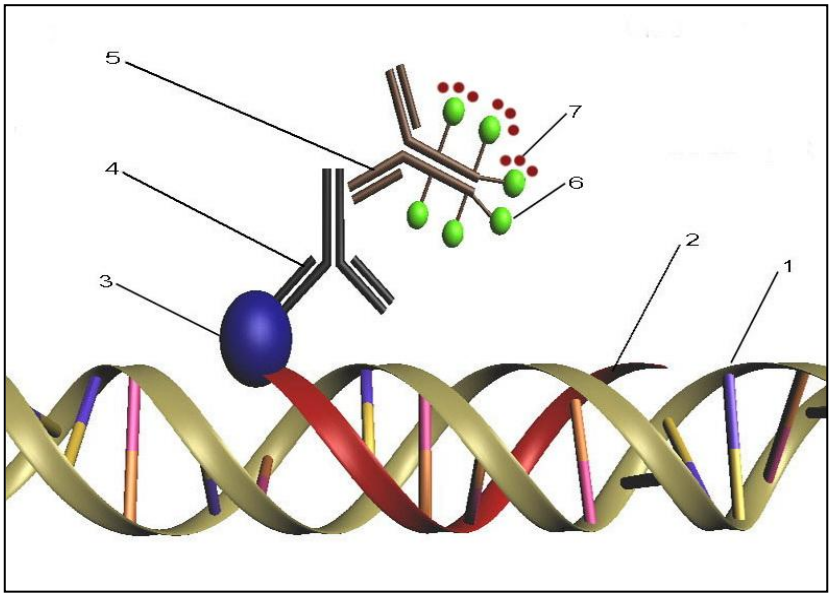

նկ.13 Իմունոդետեկցիայի սխեմատիկ պատկեր www.histalim.com:
1-կորիզային ԴՆԹ, 2-HER2 ԴՆԹ զոնդ, 3-դիգոքսիգենին, 4-առաջնային հակամարմին դիգոքսիգենինի հանդեպ, 5-երկրորդային հակամարմին, 6-պերոքսիդազա, 7-DAB:

Այնուհետև հատույթները կրկին 3 անգամ 2-ական րոպեով լվացվել է PBS/Tween-ի լուծույթով, որից հետո հատույթի վրա 3-ից 4 կաթիլ կաթեցվել է երկրորդային հակամարմինը՝ այծի հակամարմին մկան հակամարմինի հանդեպ կոյնուգացված պերոքսի-դազայով և այն 30 րոպե տեղակայվել է ″humidity chamber″-ում սենյակային ջերմաստիճանում: Այնուհետև հատույթները կրկին 3 անգամ 2-ական րոպեով լվացվել

է PBS/Tween-ի լուծույթով և կատարվել է հատույթի ներկում: Որպես պերոքսիդազան ներկող քրոմոգեն օգտագործվել է DAB լուծույթը (3.3-դիամինոբենզիդին տետրաքլորիդ), որը պատրաստվել է հավաքածուում գտնվող DAB լուծույթ A-ի (բաղադրամաս 9) և DAB լուծույթ B-ի (բաղադրամաս 10) միջոցով, հետևյալ սխեմայով.

չափագրված անոթի մեջ անհրաժեշտ է լցնել 1մլ DAB լուծույթ B-ից (բաղադրամաս 10), այնուհետև ավելացնել 1 կաթիլ DAB լուծույթ A-ից (բաղադրամաս 9) և խառնել: Ստացված լուծույթը օգտագործման համար պիտանի է 2 ժամ:

Պատրաստված DAB լուծույթը կաթեցվել է հատույթի վրա այնքան որ այն ամբողջությամբ ծածկի հատույթը և 30 րոպե տեղակայվել է 'humidity chamber'-ում սենյակային ջերմաստիճանում:

DAB-ով ներկելուց հետո առարկայական ապակին անմիջապես տեղափոխվել է ջրով լի անոթի մեջ և 2 րոպե լվացվել հոսող ջրով:

Այնուհետև հատույթները լրացուցիչ ներկվել է Մայերի հեմատոքսիլինով (բաղադրամաս 11), ինչը հնարավորություն է տալիս գնահատել ուռուցքի հյուսվածքամանական կառուցվածքը: 3-4 կաթիլ Մայերի հեմատոքսիլինից կաթեցվել է հատույթի վրա և 15 վարկյան պահելուց հետո այն տեղափոխվել է ջրով լի անոթի մեջ և 8-ից 10 րոպե լվացվել հոսող ջրով: Մայերի հեմատոքսիլինով հատույթների ներկման ժամանակ անհրաժեշտ է պահպանել զգուշություն, քանի որ հեմատոքսիլինով թույլ ներկման ժամանակ հնարավոր չի լինում գնահատել հյուսվածքների մորֆոլոգիական պատկերը, իսկ ուժեղ ներկման ժամանակ հատույթները լինում են մուգ և հնարավոր չի լինում գնահատել քրոմոգենային ազդանշանները:

Հոսող ջրով լվանալուց հետո կատարվել է հատույթների դեհիդրատացում էթիլ սպիրտի միջոցով հետևյալ սխեմայով՝

- 70% EtOH 2 րոպե.
- 85% EtOH 2 րոպե.
- 95% EtOH 2 րոպե.
- 100% EtOH 2 րոպե.
- 100% EtOH 2 րոպե.

Դեհիդրատացումից հետո հատույթները 2 անգամ 2-ական րոպեով տեղադրվել են քսիլոլի մեջ, որից հետո 15 րոպե չորացվել է սենյակային ջերմաստիճանում և ծածկվել ծածկապակիով՝ օգտագործելով հավաքածուում պարունակվող Մաունթինգ լուծույթը (բաղադրամաս 12): 30 րոպե հատույթները չորացվել է սենյակային ջերմաստիճանում և լուսային մանրադիտակի միջոցով գնահատվել է հիբրիդացման արդյունքները՝ օգտագործելով 20 և 40 անգամ խոշորացնող օբեկտիվներ: Լուսային մանրադիտակի տակ քրոմոգենային ազդանշանները երևում են շագանակագույ գունակների տեսքով:

CISH մեթոդով HER2 գենի կարգավիճակը որոշելիս արդյունքները գնահատվել հետևյալ կերպ: Եթե առնվազն 50% բջիջներում հանդիպում է 1 կամ 2 քրոմոգենային ազդանշան, ապա HER2 գենի ամպլիֆիկացիան գնահատվում է որպես բացասական (նկ.14-ի Ա, նկարները վերցված են http://www.targos-gmbh.de/ կայքից՝ հեղինակ Dr. Thomas Henkel): HER2 գենի ամպլիֆիկացիան համարվում է դրական, երբ առնվազն 50% բջիջջներում քրոմոգենային ազդանշանների քանակը 6-ից ավել է կամ, եթե բջիջներում հանդիպում են մանր ու խոշոր գունակային կլաստերներ (նկ.14-ի Գ, Դ): Այն դեպքում երբ բջիջների 50%-ում ազդանշանների քանակը 3-ից 5 հատ է (նկ.14-ի Բ) համարվում է, որ կա HER2 գենի թույլ ամպլիֆիկացիա, սակայն նմանատիպ արդյունքը չի կարելի ընդունել հավաստի ամպլիֆիկացիա, քանի որ այդպիսի արդյունքը կարող է

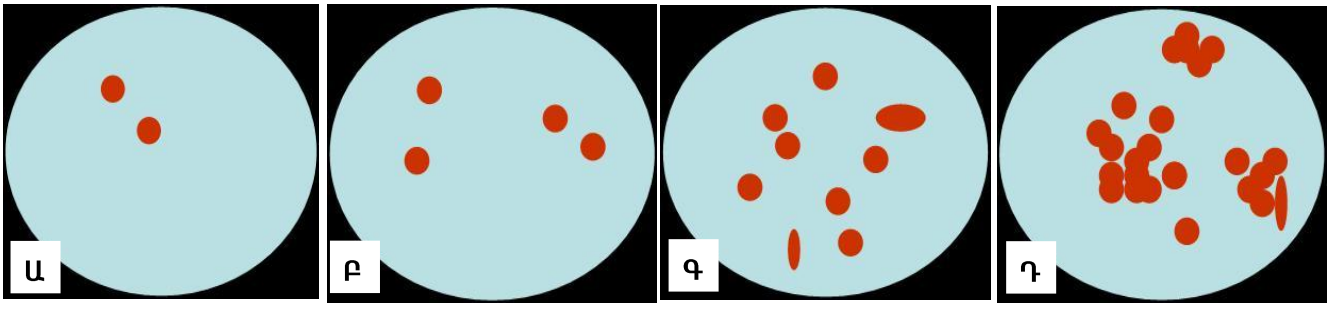

նկ.14, HER2 գենի ամպլիֆիկացիայի գնահատումը CISH մեթոդով (www.targos-gmbh.de):
Ա-բացասական ամպլիֆիկացիա, Բ-թույլ ամպլիֆիկացիա, Գ,Դ-ուժեղ ամպլիֆիկացիա:

պայմանավորված լինել ոչ միայն HER2 գենի ամպլիֆիկացիայով այլ նաև 17-րդ քրոմոսոմի պոլիպլոիդիայով: CISH մեթոդով հետազոտության ժամանակ, որպես հետազոտության արդյունքների հավաստիության ստուգիչ օգտագործվել է <<ZytoDot SPEC HER2 Probe>> հավաքածուում պարունակվող ստուգիչ ապակիները, որոնք իրենց

վրա պարունակել են HER2 գենի բացասական, թույլ և ուժեղ ամպլիֆիկացիաներով դաշտեր:

2.4 Ստացված արդյունքների վիճակագրական վերլուծություն

Մեր կողմից հյուսվածաբանական մեթոդի կիրառմամբ որոշվել է միզապարկի նորագոյացության հյուսվածաբանական տեսակը, գնահատվել է ուռուցքի տարբերակման աստիճանը, ինվազիայի խորությունը և ավշային հանգույցներում մետաստազների առկայությունը: Հյուսվածաբանական մեթոդի կիրառմամբ որոշվել է նաև ուռուցքային հյուսվածքում առաջացած երկրորդային փոփոխությունները՝ մասնավորապես բորբոքման և նեկրոզի առկայությունը:

Քրոմոգենային in situ հիբրիդացման մեթոդով որոշվել է միզապարկի քաղցկեղի ժամանակ ուռուցքային բջիջներում HER2 գենի կարգավիճակը և ամպլիֆիկացիայի ուժգնությունը:

Այնուհետև կատարվել է համեմատական վերլուծություն HER2 գենի կարգավիճակի փոփոխության և ուռուցքի ձևաբանական դրսևորումների միջև (ուռուցքի տարբերակման աստիճան, ինվազիվ աճ, մետաստատիկ տարածում, երկրորդային փոփոխություններ):

Վիճակագրական վերլուծությունը կատարվել է SPSS Statistics, Excel 2007 և GraphPad Prism 5 համակարգչային ծրագրերի միջոցով: Որոշվել է ուռուցքային բջիջներում HER2 գենի կարգավիճակի փոփոխության և ուռուցքի ձևաբանական դրսևորումների միջև վիճակագրորեն հավաստի զուգակցումների առկայությունը: Հաշվարկվել է Պիրսոնի համապատասխանության գործակիցը, այն դեպքերում, երբ հնարավոր չի եղել օգտվել այդ գործակցից՝ կիրառվել է Ֆիշերի ճշգրիտ հավանականությունը (Fisher's Exact Test): Արդյունքները գնահատվել են որպես վիճակագրորեն հավաստի այն դեպքերում, երբ p հավաստիության գործակիցը ստացվել է փոքր 0,05-ից ($p<0,05$): ՈՒռուցքի մետաստատիկ տարածման գործընթացում HER2 գենի ամպլիֆիկացիայի ազդեցությունը գնահատելու նպատակով որոշվել է նաև շանսերի հարաբերակցությունը (Odds ratio): Արդյունքները գնահատվել են որպես վիճակագրորեն հավաստի, երբ p հավաստիության գործակցի արժեքը փոքր է եղել 0.05-ից և արդյունքների վստահելիության սահմանները «1» չեն պարունակել:

ԳԼՈՒԽ 3
ՍԵՓԱԿԱՆ ՀԵՏԱԶՈՏՈՒԹՅԱՆ ԱՐԴՅՈՒՆՔՆԵՐԸ ԵՎ ԴՐԱՆՑ ՔՆՆԱՐԿՈՒՄԸ

3.1 Հյուսվածաբանական մեթոդով ստացված արդյունքներ

Սույն հետազոտության շրջանակներում ուսումնասիրվել է միզապարկի նորագոյացության կապակցությամբ վիրահատական բուժում ստացած 83 հիվանդների վիրահատական նյութը:

Ինչպես նշվել էր սույն ատենախոսության "նյութը և մեթոդները" գլխում հյուսվածաբանական մեթոդի կիրառմամբ գնահատվել է միզապարկի քաղցկեղով հիվանդների հիվանդության շրջանը, որոշվել է ուռուցքի հյուսվածաբանական տեսակը, ինվազիվ աճի առկայությունը և խորությունը, ուռուցքի տարբերակման և անապլազիայի աստիճանները, հեռացված ավշային հանգույցներում մետաստազների առկայությունը: Հիվանդության շրջանը գնահատվել է համաձայն չարորակ նորագոյացությունների միջազգային TNM դասակարգիչի (6-րդ հրատարակչություն) [117]: Ըստ ուռուցքի ինվազիվ աճի առկայության և խորության միզապարկի քաղցկեղի դեպքերը դասակարգվել են հետևյալ խմբերի (աղ.3, նկ. 15).

Ta- պապիլյար ոչ ինվազիվ քաղցկեղ՝ ուռուցքում բազալ թաղանթը պահպանված է,

Tis- քաղցկեղ in situ, փոփոխականբջջային էպիթելի բազալ թաղանթը պահպանված է,

T1- ուռուցքը ինվազիայի է ենթարկում ենթալորձային շերտը,

T2a- ուռուցքը ինվազիայի է ենթարկում ներքին մկանային շերտը,

T2b- ուռուցքը ինվազիայի է ենթարկում արտաքին մկանային շերտը,

T3a- ուռուցքը ինվազիայի է ենթարկում շուրջմիզապարկային ճարպաբջջանքը՝ հաստատված միկրոսկոպիկ ուսումնասիրությամբ,

T3b- ուռուցքը ինվազիայի է ենթարկում շուրջմիզապարկային ճարպաբջջանքը՝ հաստատված մակրոսկոպիկ ուսումնասիրությամբ,

T4- ուռուցքը ինվազիայի է ենթարկում հետևյալ ներքին օրգաններից որևէ մեկը՝ շագանակագեղձ, արգանդ, հեշտոց:

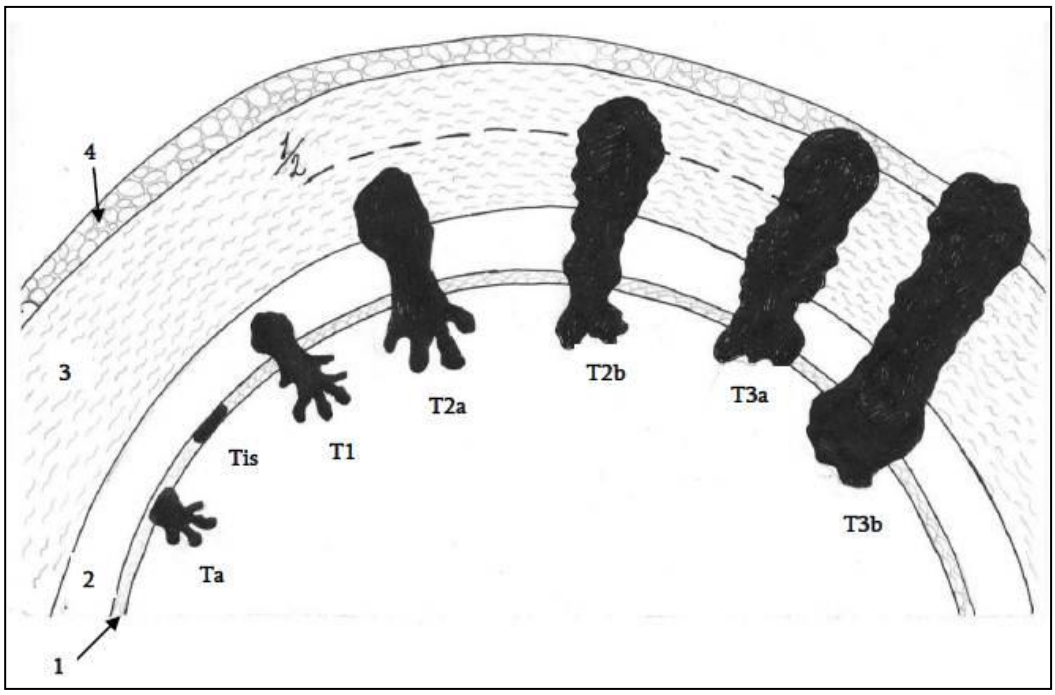

Նկ.15. Միզապարկի քաղցկեղի դասակարգումը ըստ ինվազիվ աճի խորության: 1-փոփոխականբջջային էպիթել, 2-ենթալորձային շերտ, 3-սեփական մկանային շերտ, 4-շուրջմիզապարկային ճարպաբջջանք (նկարված է հեղինակի կողմից):

Աղյուսակ 3

Միզապարկի քաղցկեղի դեպքերի դասակարգումը ըստ ուռուցքի ինվազիվ աճի առկայության և խորության

ՀԻՎԱՆԴՈՒԹՅԱՆ ՍՏԱԴԻԱ	ՀԻՎԱՆԴՆԵՐԻ ՔԱՆԱԿ (%)
Ta	36 (43.4%)
Tis	0
T1	19 (22.9%)
T2a	11 (13.3%)
T2b	10 (12.1%)
T3a	2 (2.4%)
T3b	2 (2.4%)
T4	3 (3.6%)

Ընդ,	83

Միզապարկի պապիլյար ոչ ինվազիվ քաղցկեղի (Ta) խմբում ընդգրկվել են այն ուռուցքները, որոնցում ուռուցքը դրսևորում է էքսցենտրիկ՝ բացառապես դեպի միզապարկի լուսանցքը աճող, պապիլյար աճ՝ առաջացնելով տարբեր ձևի և մեծության շարակցահյուսվածքային պտկիկներ (վերջիններս հանդիսանում են ուռուցքի հենքը), որոնք պատված են փոփոխականբջջային էպիթելով (նկ.16): ՈՒռուցքում փոփոխականբջջային էպիթելի շերտերի քանակը շատացել են և գերազանցում են 6 շերտը (նկ.17, կարմիր սլաք), սակայն բազալ թաղանթը պահպանված է և ստորադիր հյուսվածքների ինվազիա չի դիտվում: Ի տարբերություն միզապարկի փոփոխականբջջային պապիլոմաների, միզապարկի պապիլյար ոչ ինվազիվ քաղցկեղներում առկա է տարբեր աստիճանի բջջային և կորիզային ատիպիզմ, հանդիպում են նաև ախտաբանակն միտոզներ, սակայն ատիպիկ բջիջների կողմից բազալ թաղանթի քայքայում և ենթալորձային շերտի ինվազիա չի դիտարկվում (նկ.18, սլաքով ցույց է տրված ամբողջական բազալ թաղանթը):

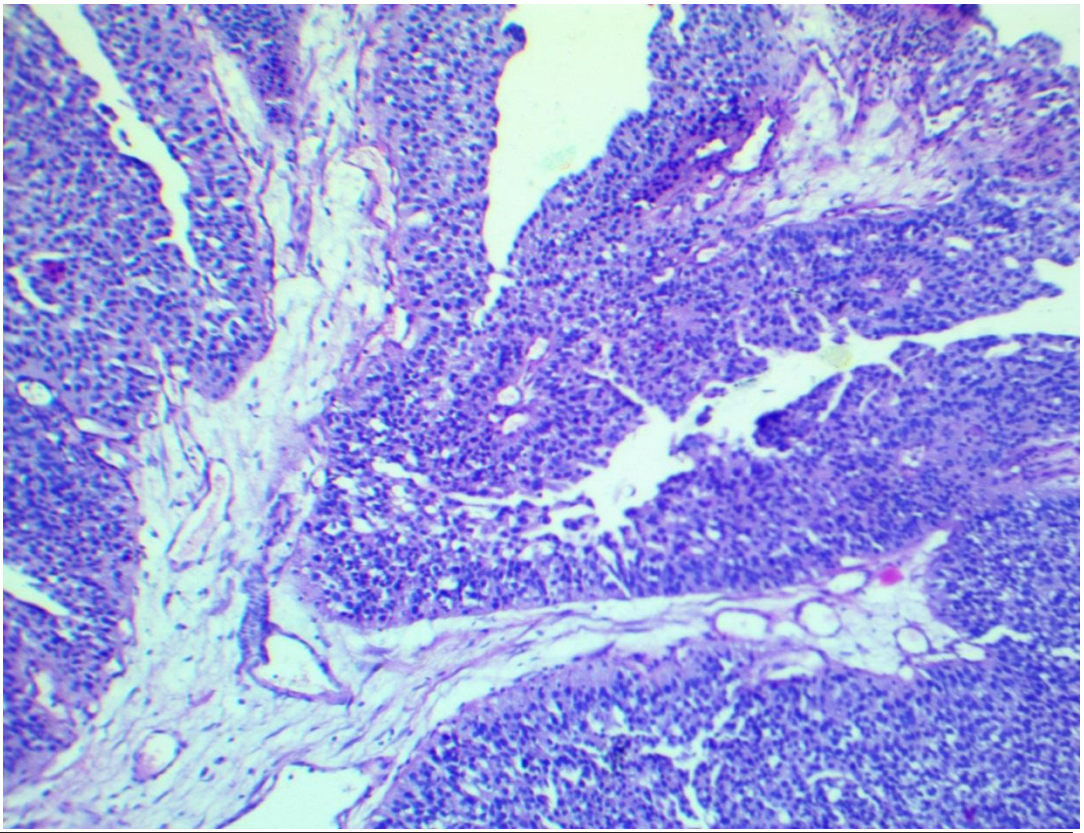

Նկ.16 պապիլյար ոչ ինվազիվ քաղցկեղ, ՀԷ, խոշորացրած 200 x, Տեսանելի են պապիլյար կառույցները՝ պատված փոփոխականբջջային էպիթելով:

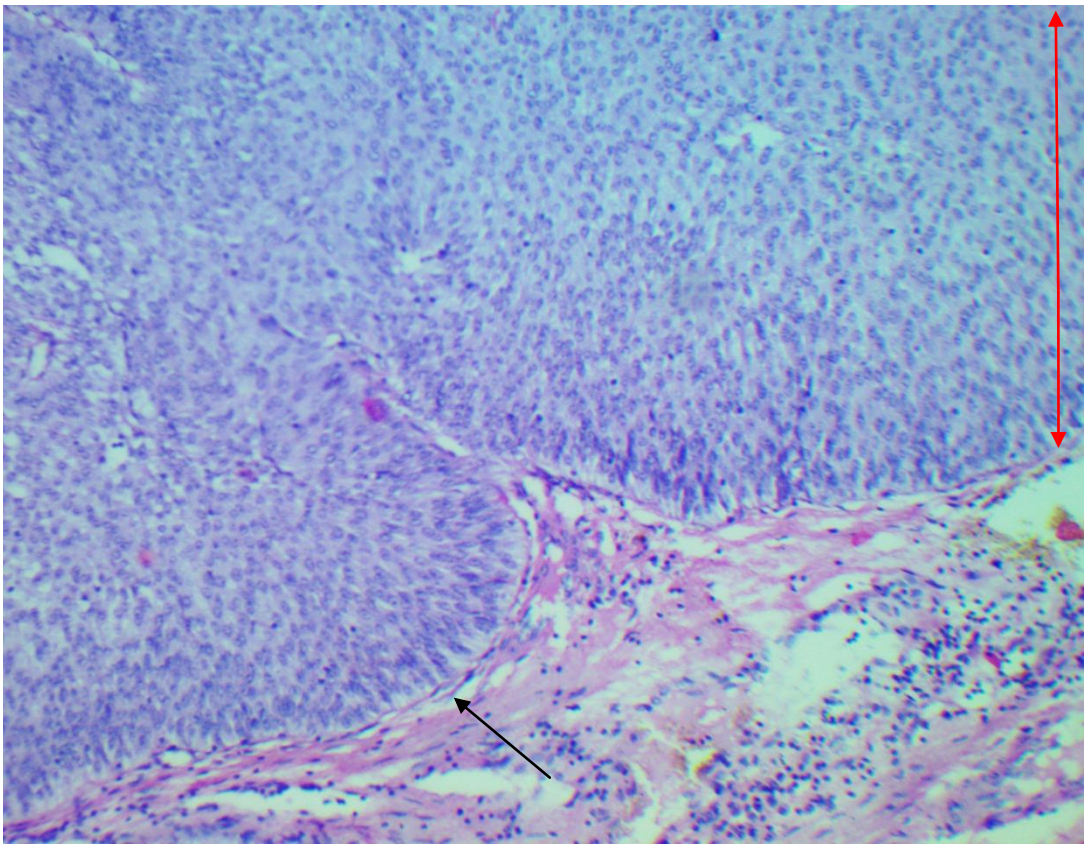

Նկ.17 պապիլյար ոչ ինվազիվ քաղցկեղ, (ՀԷ, 200 x), էպիթելի շերտերը շատացած է՝ կարմիր սլաք, բազալ թաղանթը պահպանված է ՝սև սլաք:

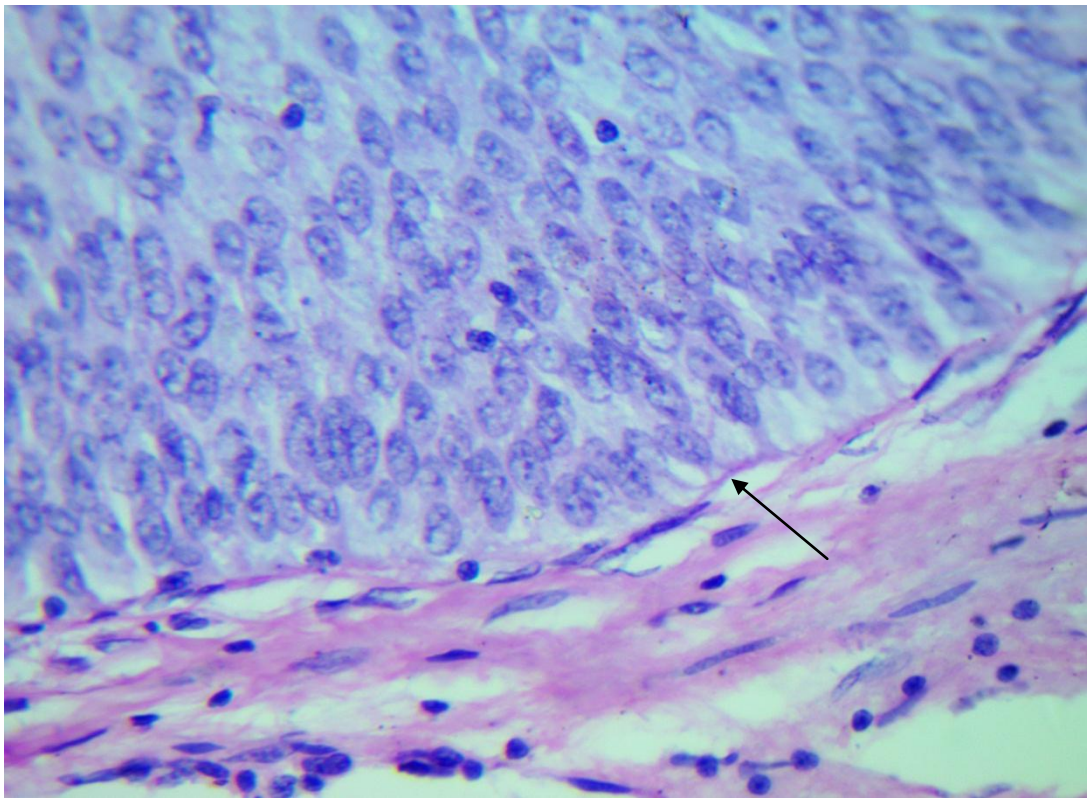

Նկ.18 պապիլյար ոչ ինվազիվ քաղցկեղ (ՀԷ,խոշորացրած 400 անգամ) առկա է բջջային ատիպիզմ, բազալ թաղանթը պահպանված է՝ սլաք,

Միզապարկի նեոպլաստիկ ախտահարումների մեջ քաղցկեղ in situ-ն ըստ գրականության տվյալների հանդիպում է 1-ից 3% դեպքերում [9]: Քաղցկեղ in situ-ին բնորոշ չէ էքսցենտրիկ աճը և պապիլյար կառույցների առաջացումը, այն լորձաթաղանթի մակերեսից բարձրացած չի լինում, հանդես է գալիս բջջային ատիպիզմով, սակայն բազալ թաղանթը լինում է պահպանված: Մեր կողմից հետազոտված միզապարկի քաղցկեղով 83 հիվանդներից ոչ մի դեպքում քաղցկեղ in situ չի հայտնաբերվել, ինչը վկայում է ուշացած ախտորոշման մասին:

T1 խմբում ընդգրկվել են այն հիվանդները, որոնց մոտ դիտվել է ուռուցքի ինվազիվ աճ դեպի միզապարկի ենթալորձային շերտ: Հետազոտված դեպքերի 22,9%-ում հանաբերվել է միզապարկի ենթալորձային շերտի ինվազիա ուռուցքային բջիջներով, մկանային շերտի ինվազիայի բացակայության պայմաններում (նկ. 19):

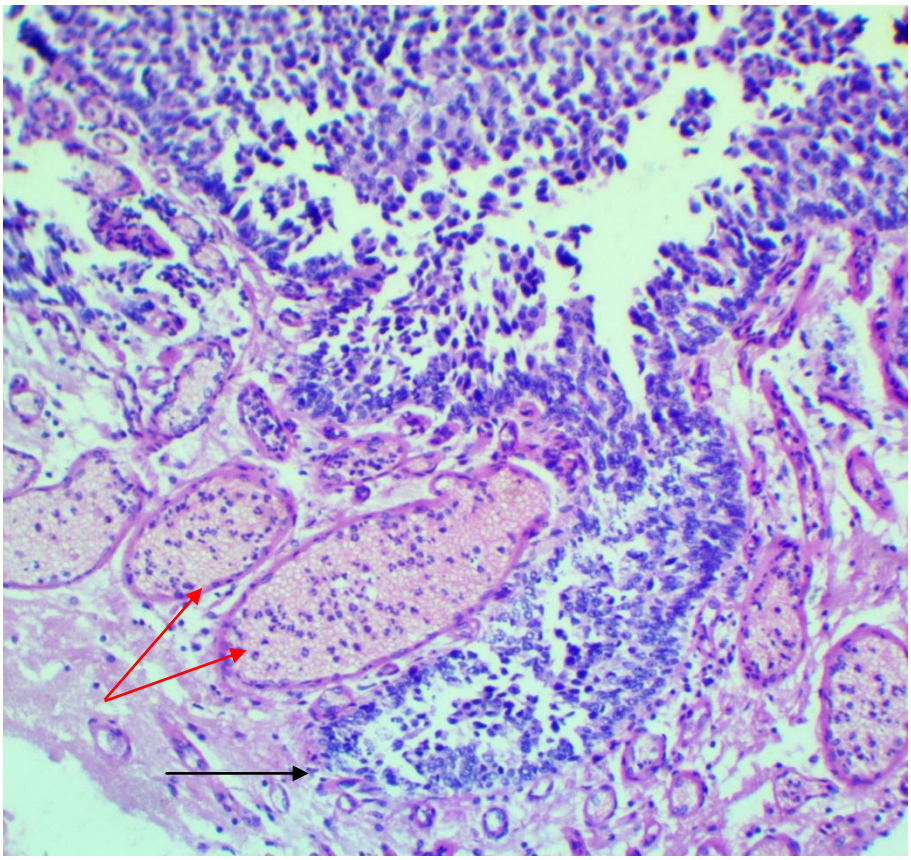

Նկ.19 Միզապարկի փոփոխականբջջային քաղցկեղի ինվազիա ենթալորձային շերտ՝սև սլաք, ենթալորձային շերտի գերարյուն անոթներ՝ կարկիր սլաք, (ՀԷ, խոշորացրած 200 X) :

Այս խմբում ընդգրկվել են ոչ միայն միզապարկի ենթալորձային շերտը զանգվածային ինվազիայի ենթարկած ուռուցքները, այլ նաև այն ուռուցքները որոնցում հայտնաբերվել են միկրոինվազիայի օջախներ (նկ.20):

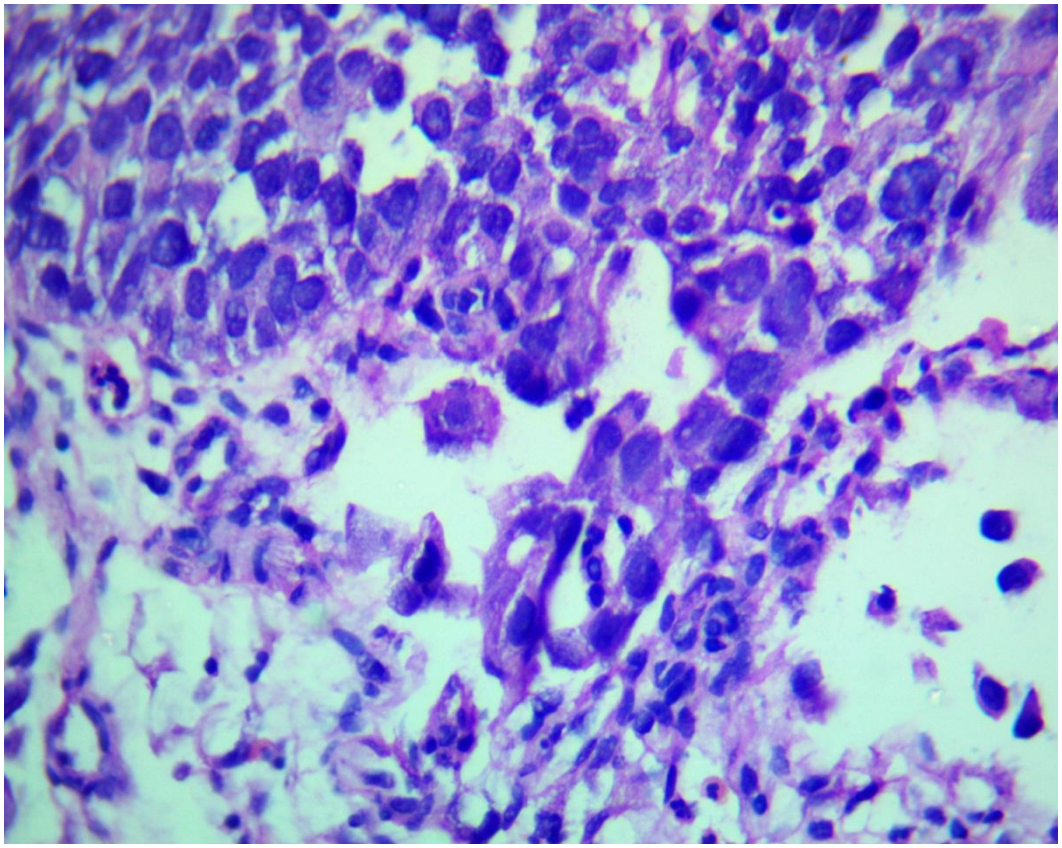

Նկ.20 միզապարկի փոփոխականբջջային քաղցկեղի միկրոինվազիա ենթալորձային շերտ՝ ձախից բազալ թաղանթը պահպանված է, աջից քայքայվել է, առկա է ատիպիկ բջիջների ներթափանցում ենթալորձային շերտ. (ՀԷ, խոշորացրած 400 X):

Միզապարկի քաղցկեղով հետազոտված հիվանդների 25,4%-ի մեոտ հայտնաբերվել է միզապարկի պատի մկանային շերտի ինվազիա ուռուցքային բջիջներով (T2): Այդ հիվանդները բաժանվել են երկու խմբերի՝ T2a և T2b: T2a խմբում ընդգրկվել են այն հիվանդները, որոնց մոտ հայտնաբերվել է ուռուցքային բջիջների ինվազիա միզապարկի պատի ենթալորձային շերտից դեպի ներքին մկանային շերտ, սակայն ինվազիայի է ենթարկվել միզապարկի ողջ մկանային շերտի 50%-ից պակաս հատվածը (նկ.21): T2b խմբում ընդգրկվել են այն հիվանդները, որոնց մոտ ուռուցքային բջիջների կողմից ինվազիայի է ենթարկվել միզապարկի պատի մկանային շերտի 50%-ից ավել հատվածը (նկ.22):

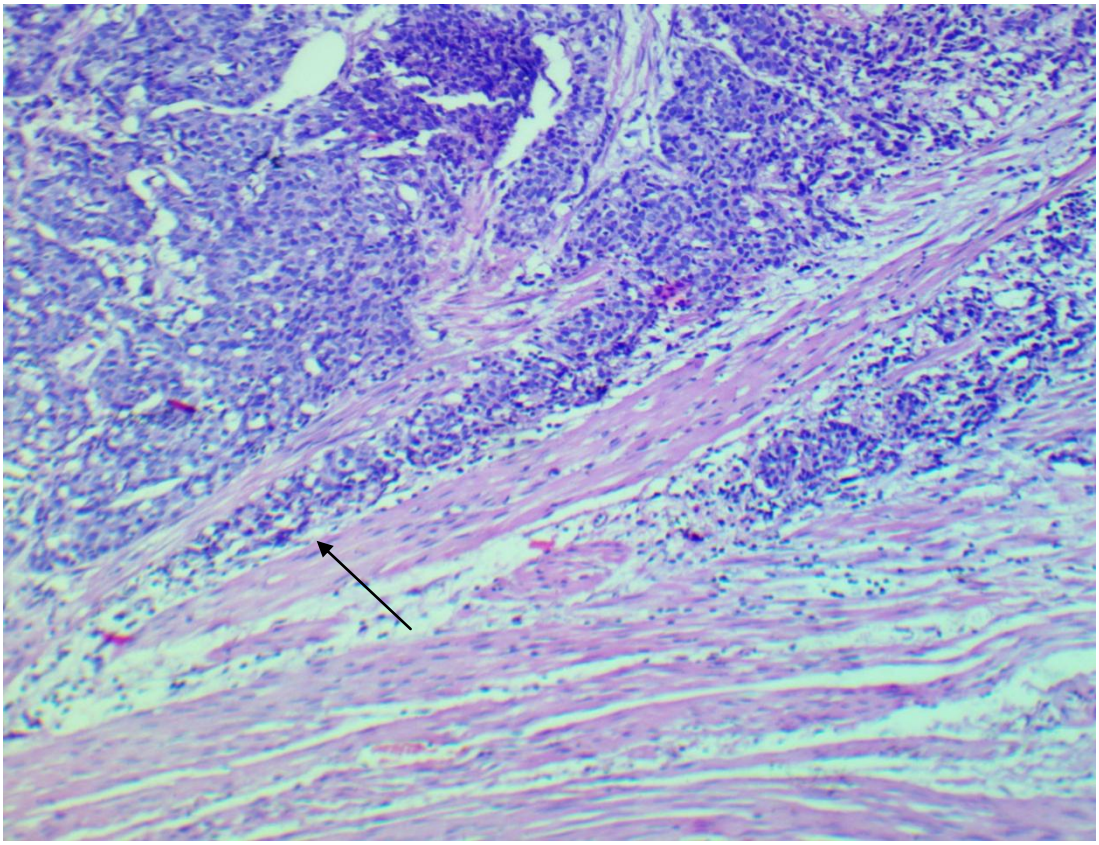

Նկ.21 միզապարկի փոփոխականբջջային քաղցկեղի ինվազիա դեպի միզապարկի պատի արտաքին մկանային շերտ՝ սլաք, (ՀԷ, 200 X):

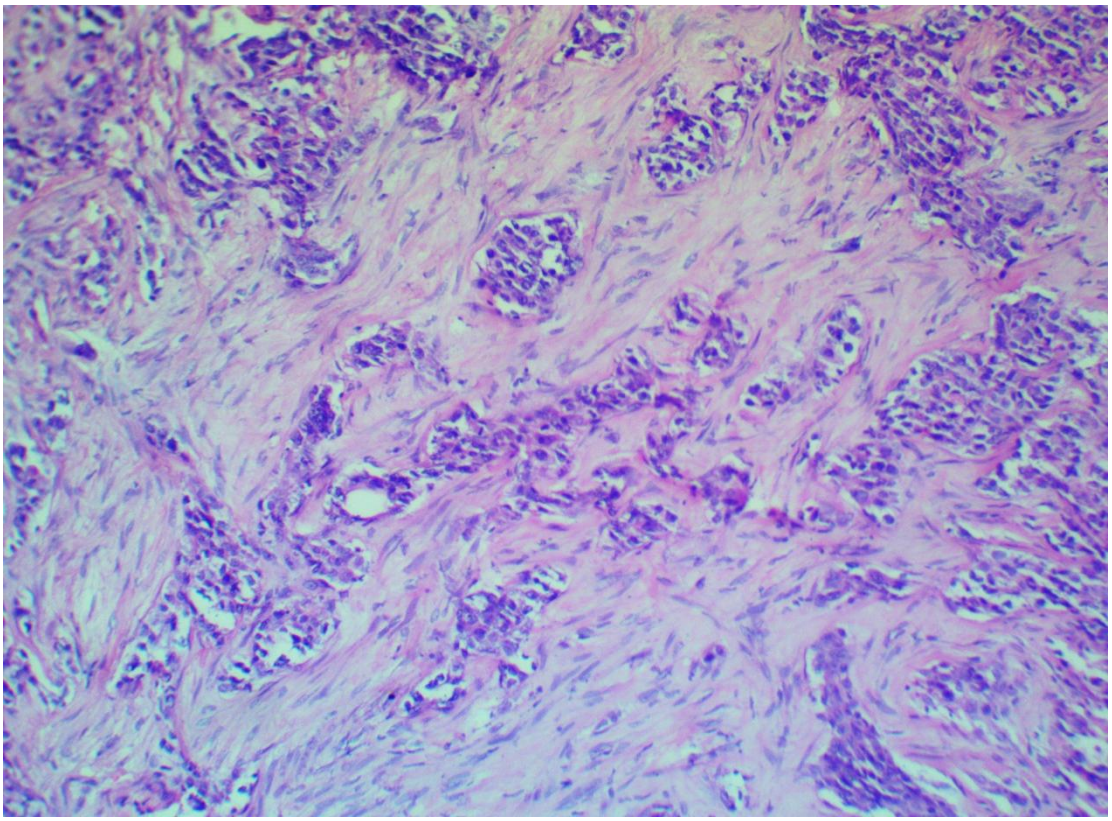

Նկ.22 միզապարկի փոփոխականբջջային քաղցկեղի ինվազիա դեպի ներքին մկանային շերտ, (ՀԷ, խոշորացրած 200 X):

Հետազոտված դեպքերի 2.4%-ում հայտնաբերվել է միզապարկի քաղցկեղի ինվազիվ աճ ընդհուպ մինչև հարմիզապարկային ճարպաբջջանք (T3): Այս հիվանդները բաժանվել են երկու խմբերի T3a և T3b: T3a խմբում ընդգրկվել են այն հիվանդները, որոնց մոտ միզապարկի քաղցկեղի ինվազիվ աճը դեպի հարմիզապարկային ճարպաբջջանք հաստատվել է մանրադիտակային հետազոտությամբ, սակայն մակրոսկոպիկ միզապարկի պատի արտաքին շերտում ախտաբանական փոփոխություններ չեն հայտնաբերվել (նկ.23): T3b խմբում ընդգրկվել են այն դեպքերը,

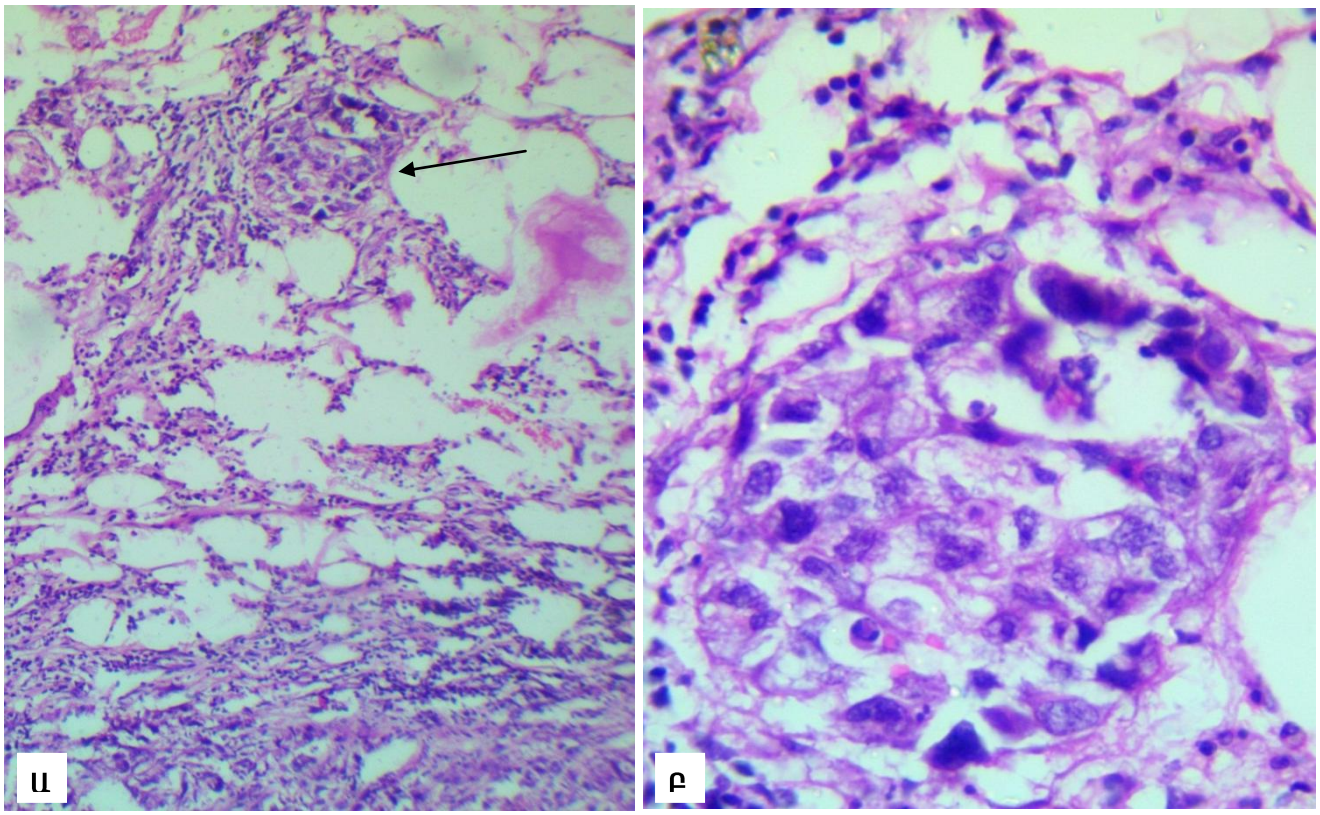

Նկ.23 միզապարկի փոփոխականբջջային քաղցկեղի ինվազիա դեպի շուրջմիզապարկային ճարպաբջջանք՝ սլաք, ՀԷ, Ա-խոշորացրած 50 X, Բ- 400 X:

որոնց ժամանակ մակրոսկոպիկ տեսանելի է եղել հարմիզապարկային ճարպաբջջանքում ուռուցքային ինվազիայի առկայությունը:

Համաձայն չարորակ ուռուցքների միջազգային TNM դասակարգիչի միզապարկի քաղցկեղի զարգացման շրջանը գնահատվում է T4, երբ հայտնաբերվում է քաղցկեղի ինվազիվ աճ կոնքի խոռոչի փափուկ հյուսվածքներում, կամ հետևյալ օրգաններից որևէ մեկում՝ արգանդ, հեշտոց, շագանակագեղձ:

Մեր կողմից հետազոտված դեպքերի 3.6%-ում հայտնաբերվել է ուռուցքային բջիջների ինվազիվ աճ դեպի շագանակագեղձի հյուսվածք (նկ.24 Ա-Բ):

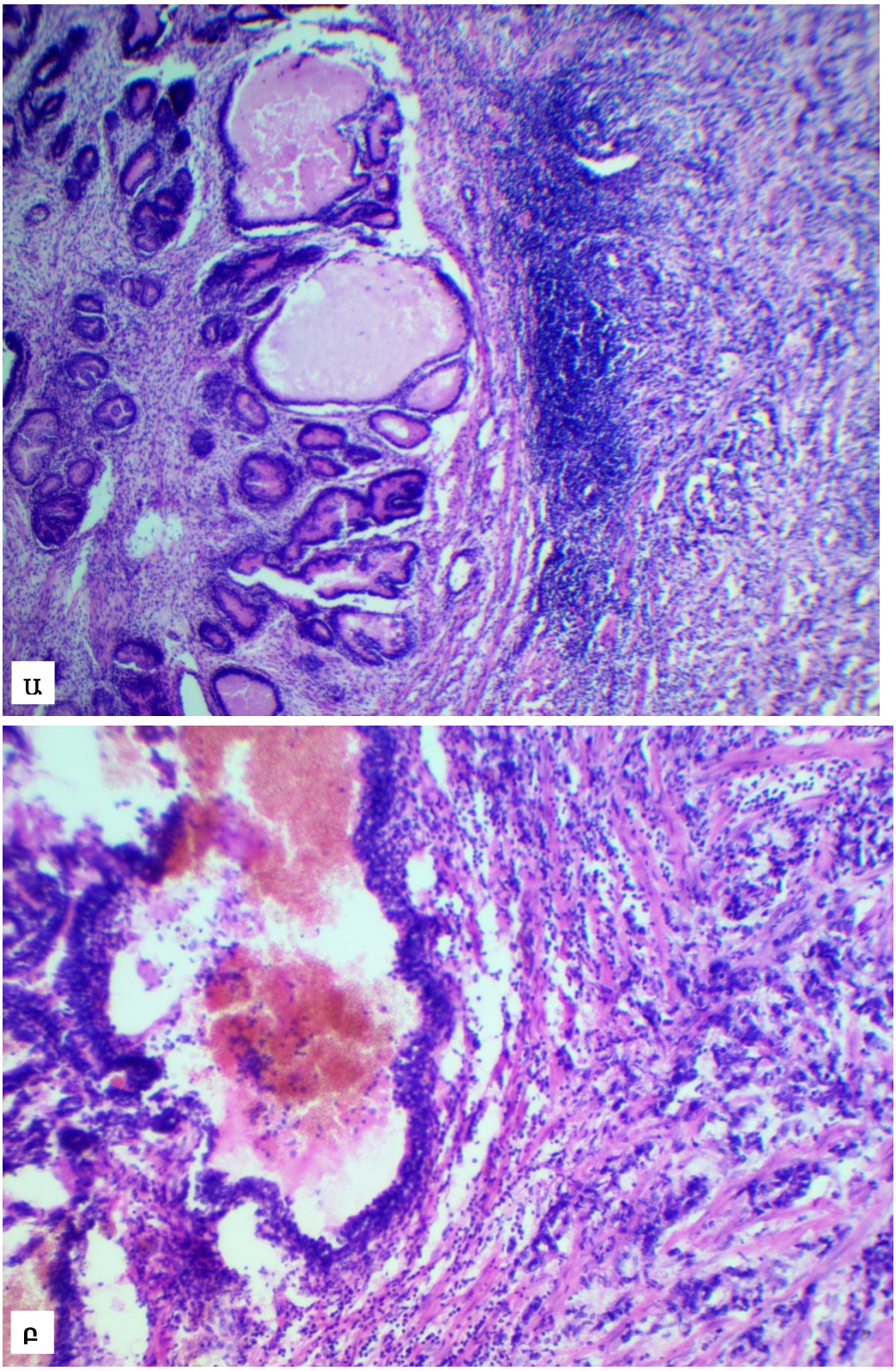

Նկ.24 միզապարկի փոփոխականբջջային քաղցկեղի ինվազիա դեպի շագանակագեղձ՝ ձախից շագանակագեղձի հյուսվածք, աջից ուռուցքի ինվազիվ աճ. ՀԷ,
Ա-խոշորացրած 50 անգամ, Բ-խոշորացրած 200 x անգամ:

Միզապարկի քաղցկեղի արմատական վիրահատության (ցիստպրոստատէկտոմիա և ցիստէկտոմիա) ժամանակ հեռացված ավշային հանգույցները նախապես չափվել են և բաժանվել են երեք խմբերի: Առաջին խմբում ընդգրկվել են մինչև 2սմ չափսերի ավշային հանգույցները, երկրորդ խմբում 2-ից 5սմ ավշային հանգույցները, իսկ երրորդ խմբում ընդգրկվել են 5սմ-ից մեծ ավշային հանգույցները (նկ.25):

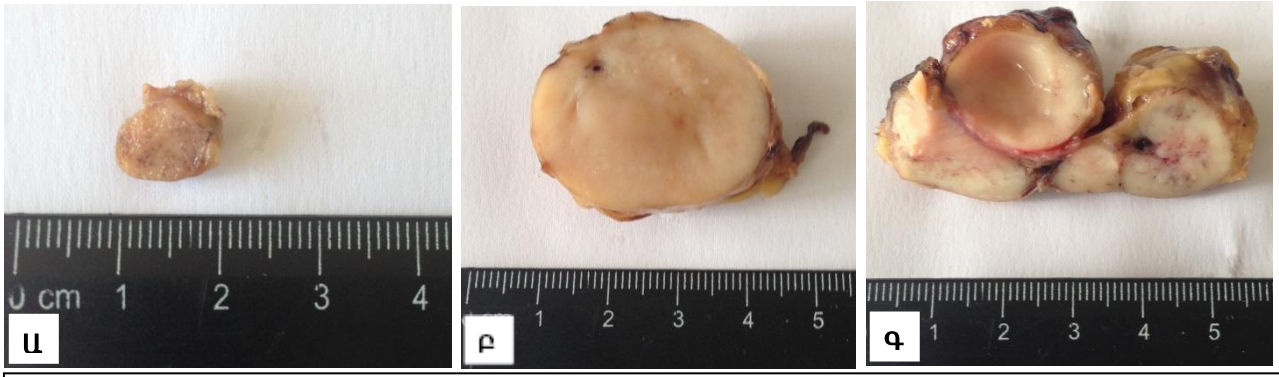

Նկ.25,Մետաստատիկ ախտահարված ավշային հանգույցների դասակարգումը ըստ չափսերի Ա- մինչև 2սմ մեծության հանգույց (N1), Բ- 2-5սմ չափսերի հանգույց (N2), Գ- 5սմ-ից մեծ ավշային հանգույց (N3),

Հաշվի առնելով շրջակա ավշային հանգույցներում մետաստզների առկայությունը կամ բացակայությունը հիվանդները բաժանվել են հետևյալ խմբերի (աղ.4) (նկ.26).

Nx-շրջանային ավշային հանգույցների վիճակը գնահատել հնարավոր չի եղել,

N0- շրջանային ավշային հանգույցներում մետաստազ չի հայտնաբերվել,

N1- մետաստազ մինչև 2սմ մեծության մեկ ավշային հանգույցում,

N2- մետաստազ 2,1-ից 5սմ մեծության մեկ կամ մի քանի ավշային հանգույցներում

N3- մետաստազ 5սմ-ից մեծ մեկ կամ մի քանի ավշային հանգույցներում:

Աղյուսակ 4

Հիվանդների դասակարգումը ըստ ավշային հանգույցում մետաստազի առկայության

ԱՎՇԱՅԻՆ ՀԱՆԳՈՒՅՑԻ ԿԱՐԳԱՎԻՃԱԿ	ՀԻՎԱՆԴՆԵՐԻ ՔԱՆԱԿ (%)
Nx	52 (62.6%)
N0	15 (18,1%)
N1	8 (9,6%)
N2	6 (7.3%)
N3	2 (2.4%)

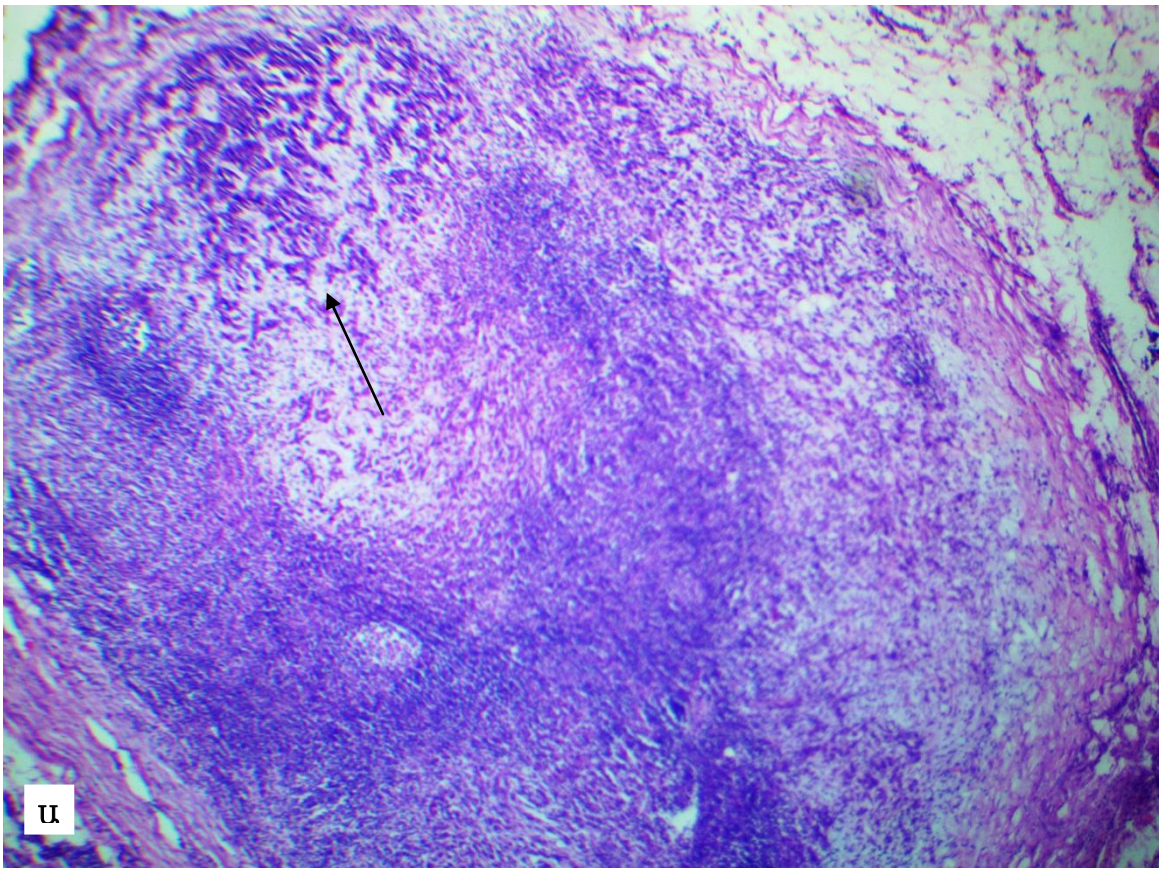

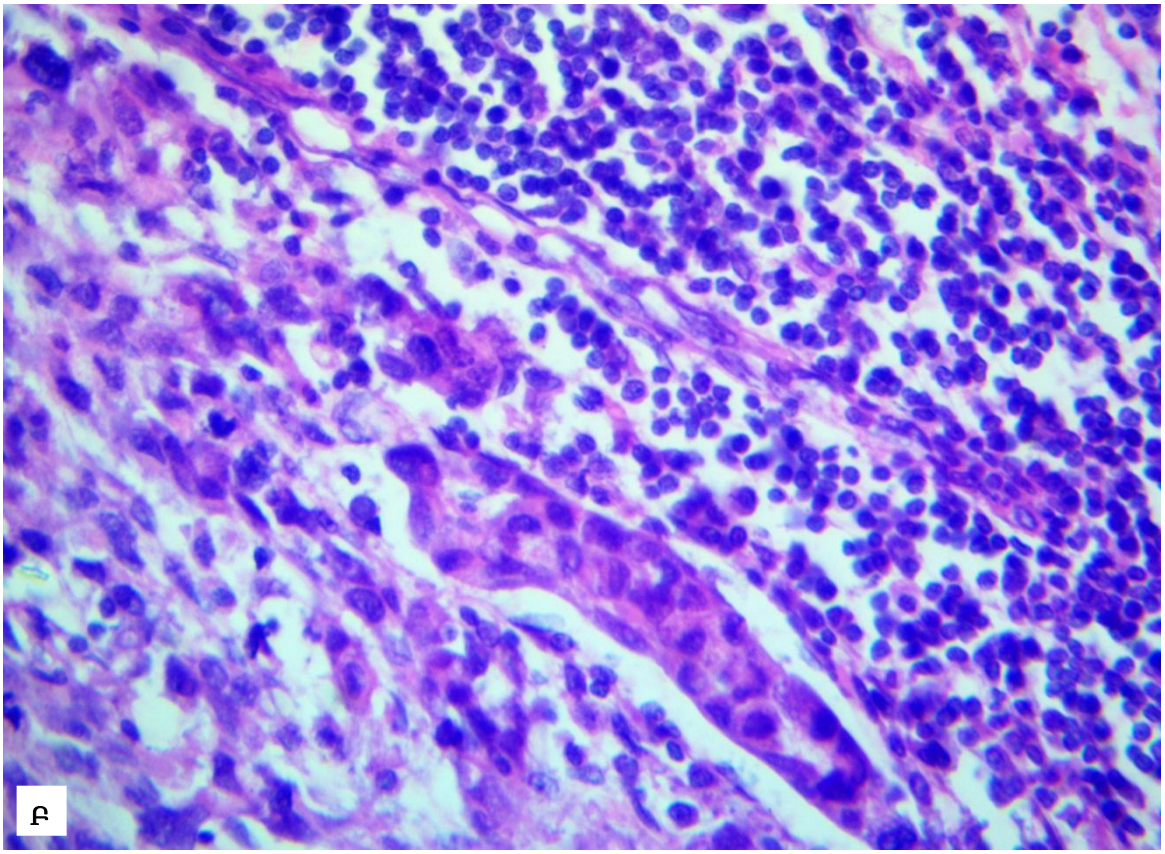

Նկ.26 փոփոխականբջջային քաղցկեղի մետաստազ ավշային հանգույցում,
Ա- մետաստազ ինջև 1սմ մեծության ավշային հանգույցում ՝ սլաք, x50,
Բ- խոշորացրած 400 անգամ, ՀԷ:

Հյուսվածաբանական մեթոդի կիրառմամբ որոշվել է միզապարկի նորագոյացության հյուսվածաբանական տեսակը: Հետազոտված 83 դեպքերից 1 դեպքում (1.2%) հայտնաբերվել է միզապարկի ադենոկարցինոմա, 2 դեպքում (2,4%) միզապարկի տափակբջջային քաղցկեղ, իսկ մնացած 80 դեպքերում (96,4%) հայտնաբերվել է միզապարկի փոփոխականբջջային քաղցկեղ: Միզապարկի քաղցկեղով հիվանդները ըստ հայտնաբերված ուռուցքի հյուսվածաբանական տեսակների բաժանվել են հետևյալ երեք խմբերի (աղ.5).

Աղյուսակ 5

Հիվանդների դասակարգումը ըստ ուռուցքի հյուսվածաբանական տեսակի

ՄԻԶԱՊԱՐԿԻ ՈՒՌՈՒՑՔԻ ՀՅՈՒՍՎԱԾՔԱԲԱՆԱԿԱՆ ՏԵՍԱԿԸ	ՀԻՎԱՆԴՆԵՐԻ ՔԱՆԱԿ (%)
Ադենոկարցինոմա	1 (1.2%)
տափակբջջային քաղցկեղ	2 (2.4%)
փոփոխականբջջային քաղցկեղ	80 (96.4%)

Միզապարկի ադենոկարցինոման զարգանում է փոփոխականբջջային էպիթելի գեղձային տիպի մետապլազիաների օջախներից, սակայն այդ ուռուցքում չպեքտ է պարունակվի փոփոխականբջջային կամ տափակբջջային քաղցկեղի տարրեր: Մեր կողմից հայտնաբերված դեպքում ուռուցքը ներկայացված է եղել ատիպիկ գեղձային կառույցներով, որոնք ինվազիայի են ենթարկել միզապարկի պատի արտաքին մկանային շերտը (նկ.27): Բջջային անապլազիան եղել է թույլ արտահայտված, ատիպիկ բջիջների կուտակման առանձին սոլիդ օջախներ չեն հայտնաբերվել, ուստի ուռուցքը գնահատվել է որպես բարձր տարբերակված ադենոկարցինոմա:

Միզապարկի տափակբջջային քաղցկեղը զարգանում է փոփոխականբջջային էպիթելի տափակբջջային տիպի մետապլազիաների օջախներից, սակայն այդ ուռուցքում չպեքտ է պարունակվի փոփոխականբջջային քաղցկեղի կամ ադենոկարցինոմայի տարրեր, քանի որ այդպիսի դեպքերում միզապարկի ուռուցքը գնահատվում է որպես փոփոխականբջջային քաղցկեղ տափակբջջային մետապլազիայի օջախներով: Մեր կողմից հայտնաբերված միզապարկի տափակբջջային քաղցկեղի 2 դեպքում էլ ուռուցքը ներկայացված է եղել

տափակբջջային պլաստներով, որոնք ինվազիայի են ենթարկել միզապարկի պատի արտաքին մկանային շերտը (նկ.28):

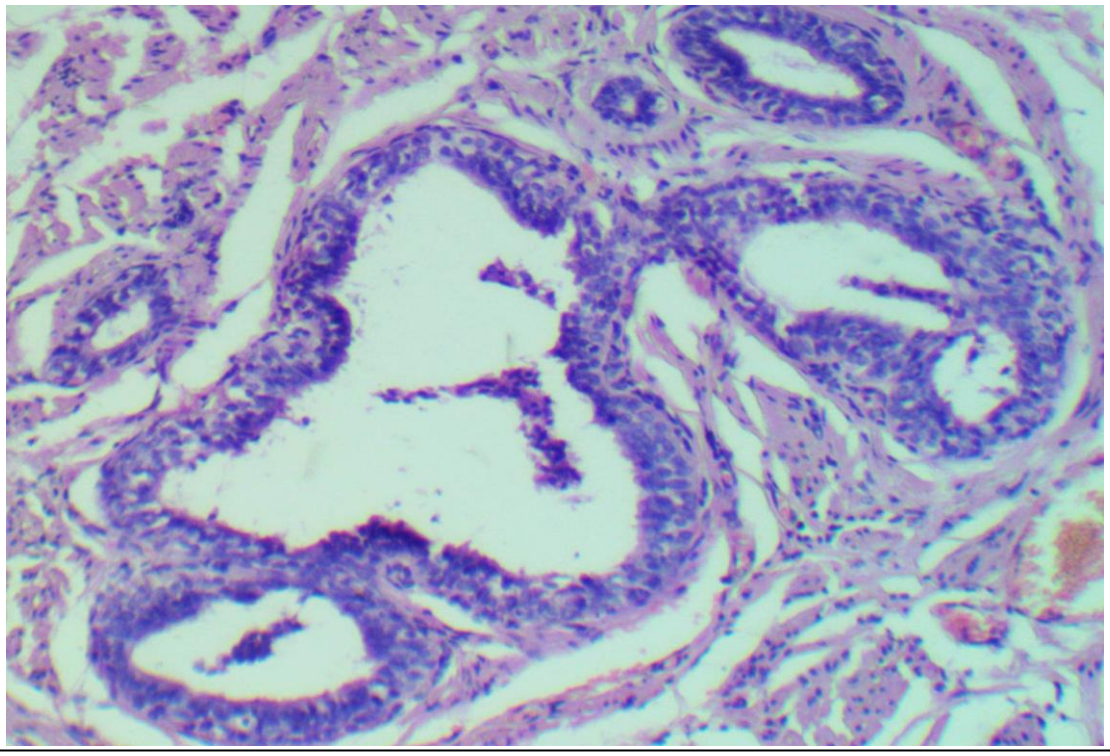

Նկ.27 միզապարկի բարձր տարբերակված ադենոկարցինոմա ինվազիվ աճով մկանային շերտ՝ ՀԷ, խոշորացրած 200 անգամ:

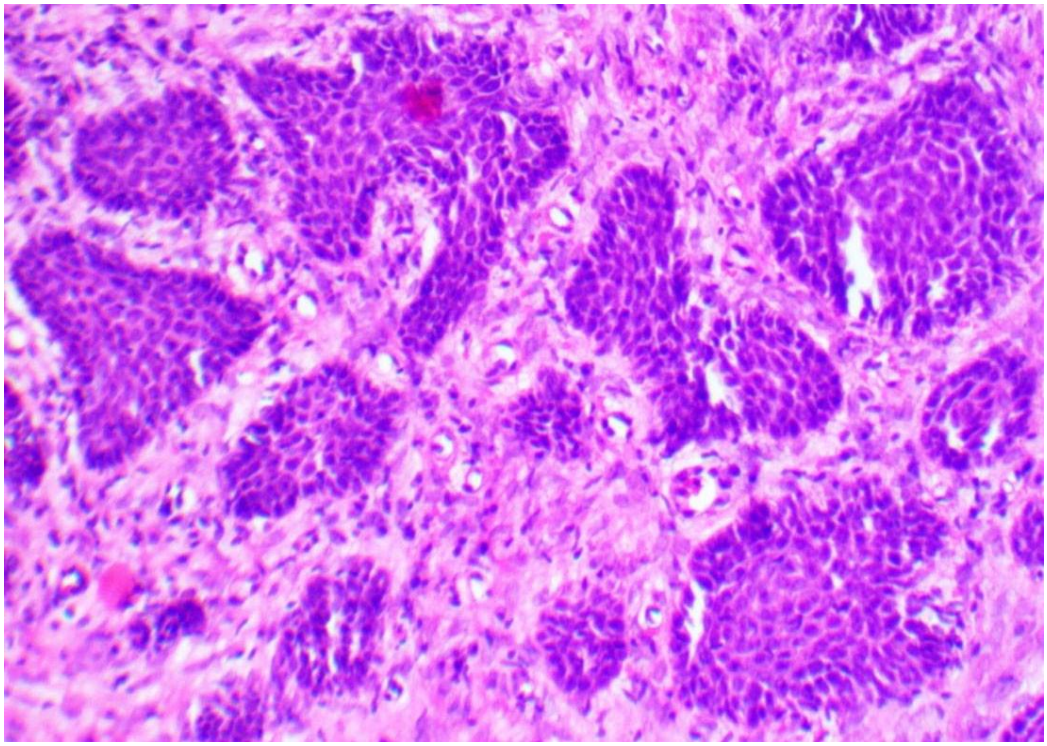

Նկ.28 միզապարկի բարձր տարբերակված տափակբջջային քաղցկեղ՝ ՀԷ, խոշորացրած 200 x:

Միզապարկի փոփոխականբջջային քաղցկեղի 80 դեպքերը ինվազիվ աճի առկայությունից կախված տարանջատվել է երկու խմբի (աղ. 6)՝

1.պապիլյար ոչ ինվազիվ փոփոխականբջջային քաղցկեղ- ուռուցքը ունի պապիլյար կառույցներ, բազալ թաղանթը պահպանված է,

2. ինֆիլտրատիվ փոփոխականբջջային քաղցկեղ- ուռուցքը ինվազիայի է ենթարկում բազալ թաղանթը և ստորադիր հյուսվածքները:

Աղյուսակ 6

Հիվանդների դասակարգումը ըստ ուռուցքային ինվազիայի առկայության

ՓՈՓՈԽԱԿԱՆԲՋՋԱՅԻՆ ՔԱՂՑԿԵՂԻ ՏԵՍԱԿԸ	ՀԻՎԱՆԴՆԵՐԻ ՔԱՆԱԿ (%)
պապիլյար ոչ ինվազիվ քաղցկեղ	36 (43.4%)
ինֆիլտրատիվ քաղցկեղ	47 (56.6%)

Փոփոխականբջջային քաղցկեղի 80 դեպքերը ըստ տարբերակման աստիճանի բաժանվել են հետևյալ երեք խմբերի համաձայն Առողջապահության Համաշխարային Կազմակերպության (ԱՀԿ) 1973 թվականին տրված դասակարգման (աղ. 7) [118]:

G1- բարձր տարբերակված փոփոխականբջջային քաղցկեղ,

G2- չափավոր տարբերակված փոփոխականբջջային քաղցկեղ,

G3- ցածր տարբերակված փոփոխականբջջային քաղցկեղ:

Աղյուսակ 7

Փոփոխականբջջային քաղցկեղի դասակարգումը ըստ ուռուցքի տարբերակման աստիճանի՝ ԱՀԿ 1973թ.

ՓՈՓՈԽԱԿԱՆ ԲՋՋԱՅԻՆ ՔԱՂՑԿԵՂԻ ՏԱՐԲԵՐԱԿՄԱՆ ԱՍՏԻՃԱՆ	ՀԻՎԱՆԴՆԵՐԻ ՔԱՆԱԿ (%)
G1	25 (31.2%)
G2	33 (41.3%)
G3	22 (27.5%)
Ընդ.	80

Միզապարկի բարձր տարբերակված փոփոխականբջջային քաղցկեղների խմբում (G1) ընդգրկվել են այն դեպքերը, որոնցում էպիթելի բևեռականությունը հիմնականում

պահպանված է, առկա է եղել կառուցվածքային և բջջային թույլ ատիպիզմ, կորիզները հիմնականում մոնոմոֆ են, հանդիպել են քիչ միտոզներ (նկ.29):

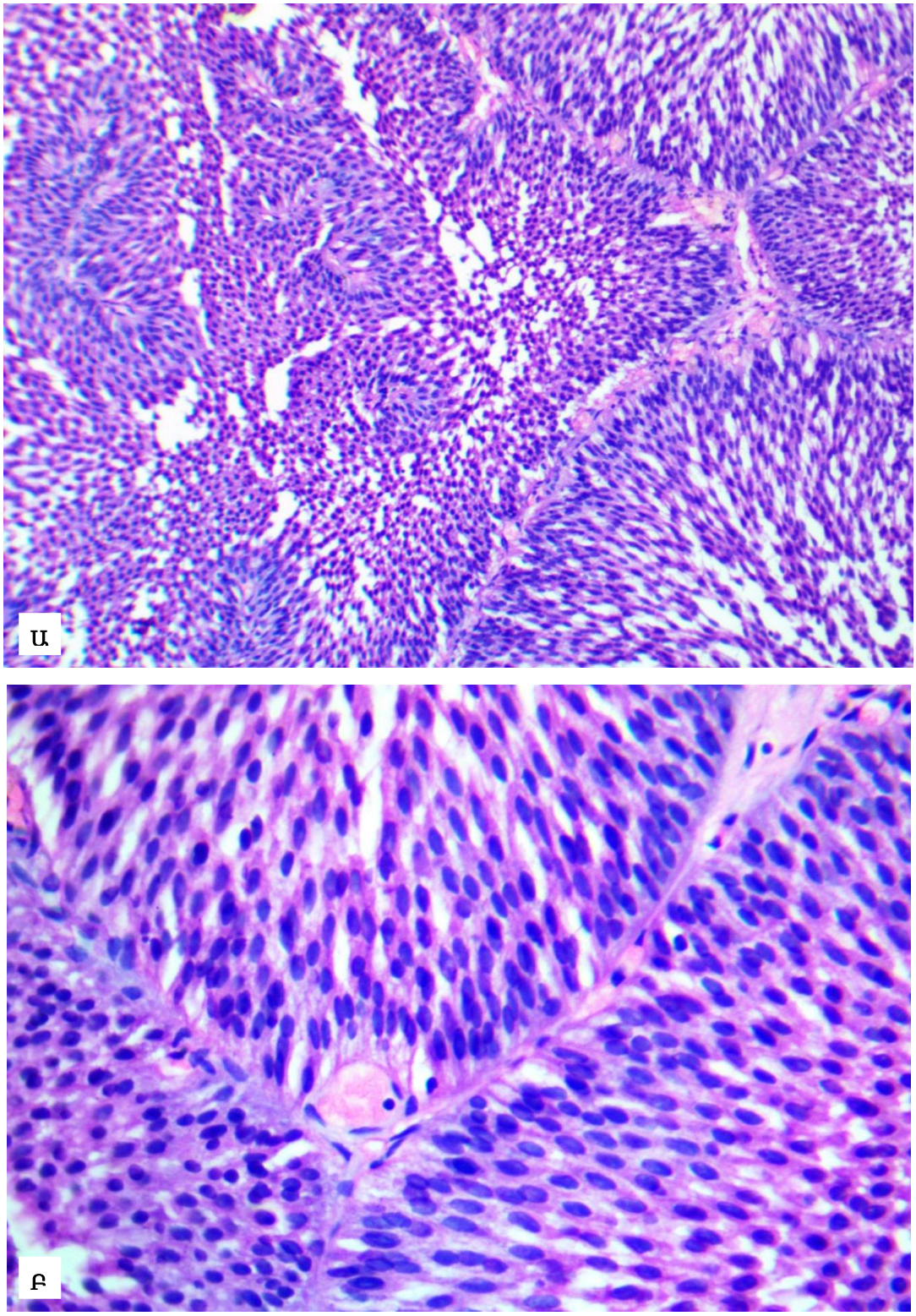

Նկ.29 բարձր տարբերակված փոփոխականբջջային քաղցկեղ՝ G1, ՀԷ, Ա-խոշորացրած 200 անգամ, էպիթելի բևեռականությունը հիմնականում պահպանված է: Բ- խոշորացրած 400 անգամ, առկա է թույլ արտահայտված բջջային ատիպիզմ, կորիզները մոնոմորֆ են:

Միզապարկի չափավոր տարբերակված փոփոխականբջջային քաղցկեղների խմբում (G2) ընդգրկվել են այն դեպքերը, որոնցում փոփոխականբջջային էպիթելին բնորոշ կառուցվածքային տարրերը, ինչպես նաև բևեռականությունը պահպանված են մասնակիորեն, սակայն առկա է չափավոր արտահայտված բջջային ատիպիզմ, կորիզային քրոմատինը բախշված է անհավասարաչափ (նկ.30):

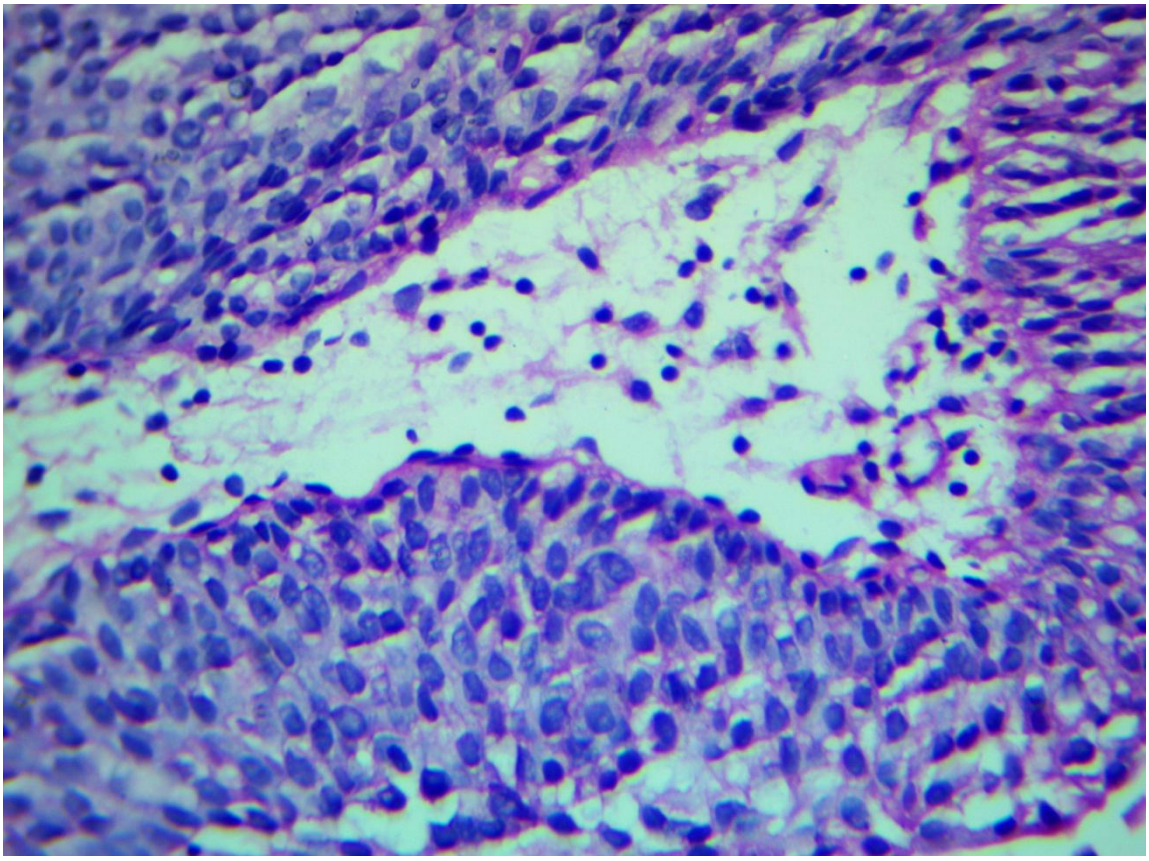

Նկ.30 չափավոր տարբերակված պապիլյար փոփոխականբջջային քաղցկեղ՝ G2, էպիթելի բևեռականությունը և կառոըցվածքը մասնակի պահպանված է, առկա է չափավոր բջջային ատիպիզմ, ՀԷ, x 400:

Միզապարկի ցածր տարբերակված փոփոխականբջջային քաղցկեղների խմբում (G3) ընդգրկվել են այն դեպքերը, որոնցում բացակայել են փոփոխականբջջային էպիթելին բնորոշ բևեռականությունը և կառուցվածքային կոմպլեքսականությունը, էպիթելի վերին շերտերին բնորոշ բջիջները բացակայել են (հասունացման խանգարում), բջիջները աչքի են ընկել խիստ արտահայտված բջջային ատիպիզմով, դրանցում աչքի է ընկել արտահայտված կորիզային պոլիմորֆիզմը, քրոմատինը բախշված է եղել խիստ անհավասարաչափ, հանդիպել են բազմաթիվ ախտաբանական միտոզներ (նկ.31):

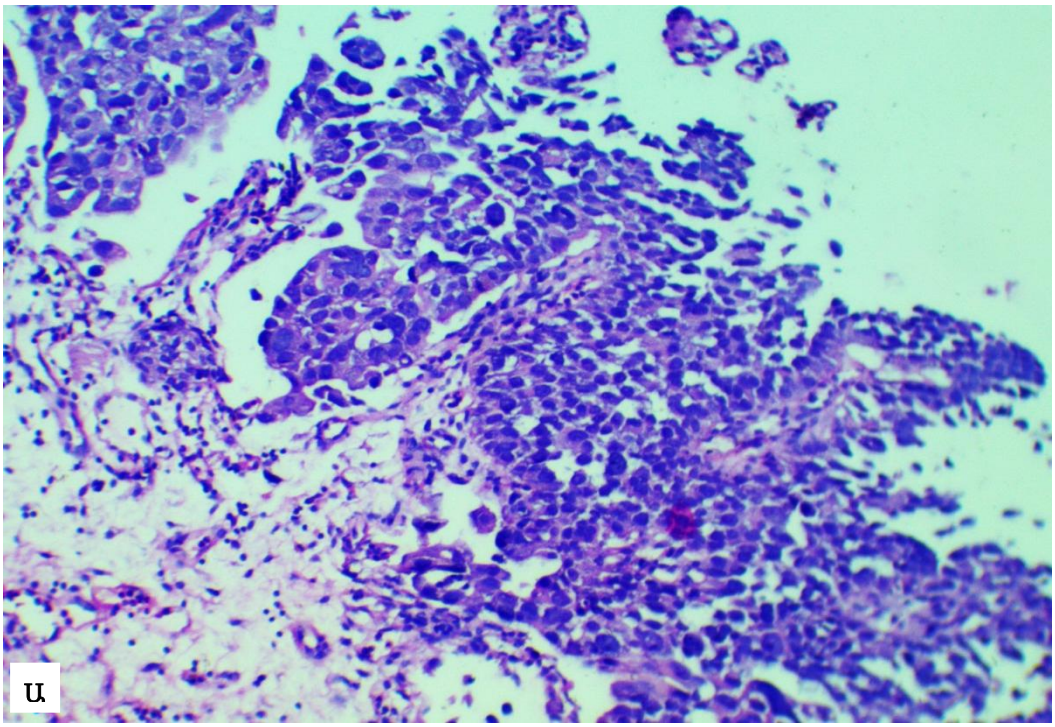

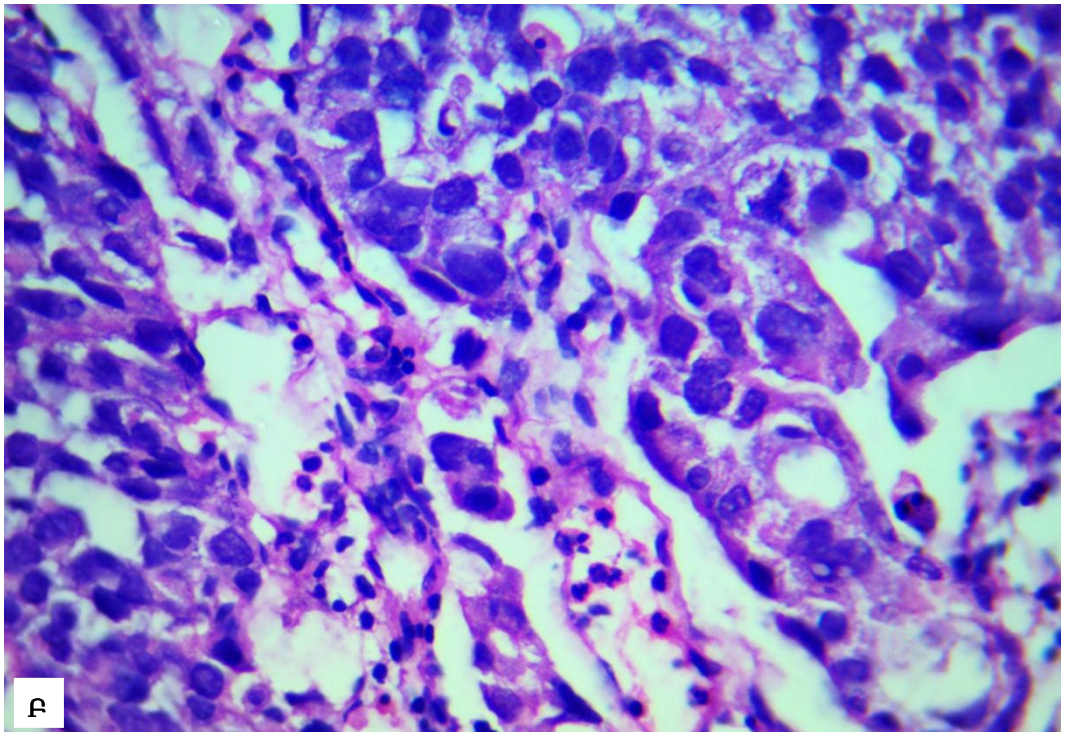

Նկ.31 ցածր տարբերակված փոփոխականբջջային քաղցկեղ՝G3, ՀԷ:
Ա-խոշորացրած 200 անգամ, էպիթելի կոմպլեքսականությունը և բևեռականությունը բացակայում է:
Բ- խոշորացրած 400 անգամ, առկա է արտահայտված բջջային ատիպիզմ:

ՈՒրոլոգների Եվրոպական Ասոցիացիան առաջարկում է այս դասակարգման հետ համատեղ կիրառել նաև միզապարկի ուռուցքների ԱՀԿ 2004թ-ի դասակարգումը՝ ըստ ուռուցքի չարորակության աստիճանի [5]: Վերջինիս համաձայն միզապարկի քաղցկեղի դեպքերը բաժանվել է երկու խմբերի՝ low grade և high grade քաղցկեղների (աղ.8): Low grade խմբում ընդգրկվել են այն դեպքերը, որոնցում բջջային ատիպիզմը եղել է թույլ արտահայտված, իսկ փոփոխականբջջային էպիթելի կոմպլեքսանությունը և բևեռականությունը մասնակի պահպանված (նկ.32): High grade խմբում ընդգրկվել են միզապարկի փոոխականբջջային քաղցկեղները, որոնցում առկա է խիստ արտահայտված բջջային ատիպիզմ, որը արտահայտվում է կորիզային պոլիմորֆիզմով, բազմաթիվ ախտաբանական միտոզներով, իսկ փոփոխականբջջային էպիթելի կոմպլեքսանությունը և բևեռականությունը պահպանված չեն (նկ.33): Այն փոփոխականբջջային քաղցկեղները որոնցում հիմնականում գերակշռել է թույլ արտահայտված անապլազիան, սակայն ուռուցքում առկա են եղել նաև բարձր աստիճանի անապլազիայի օջախներ, նույնպես ընդգրկվել են high grade խմբում:

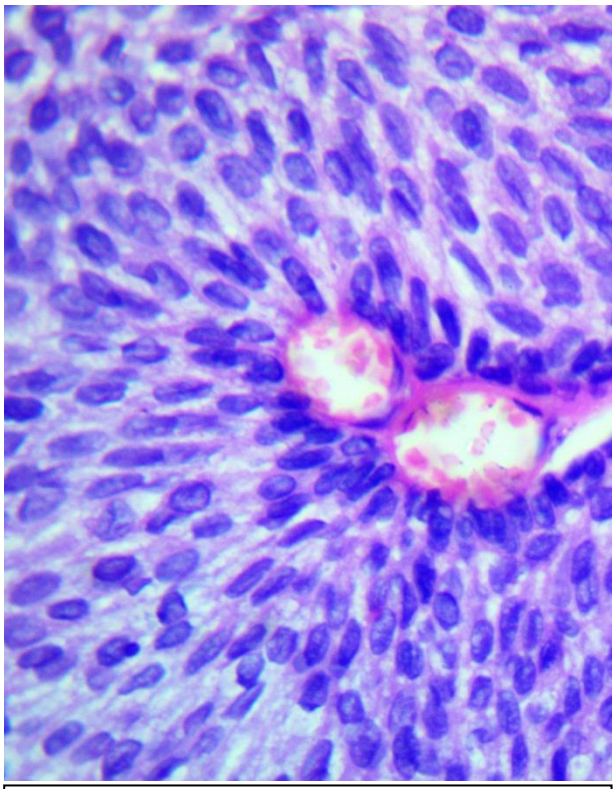

Նկ.32 low grade քաղցկեղ, ՀԷ, x 400, էպիթելի կոմպլեքսականությունը և բևեռականությունը հիմնականում պահպանված է:

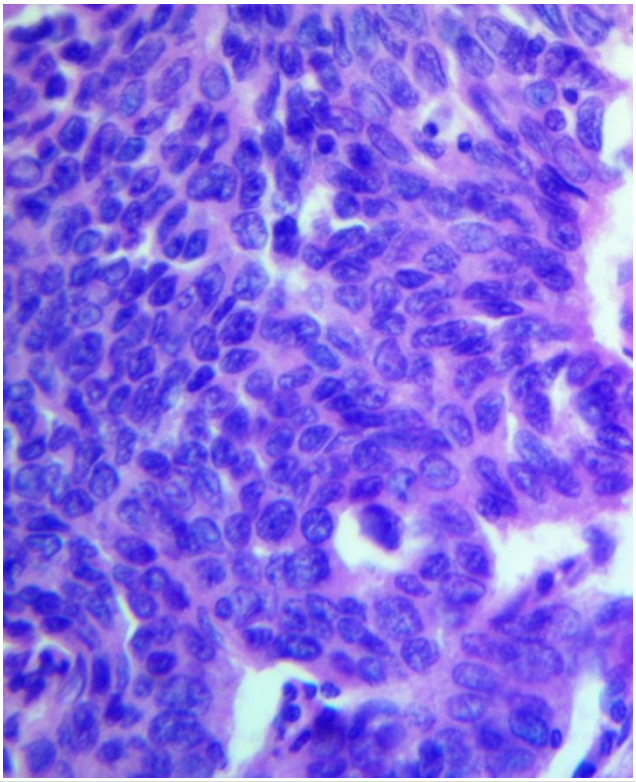

Նկ.33 high grade քաղցկեղ. ՀԷ, x 400, առկա է արտահայտված բջջային ատիպիզմ, էպիթելի կոմպլեքսականու-թյունը, բևեռականությունը խախտված է:

Աղյուսակ 8

Փոփոխականբջջային քաղցկեղի դասակարգումը ըստ ուռուցքի անապլազիայի աստիճանի՝ ԱՀԿ 2004թ.

Ուռուցքի չարորակության աստիճան	Հիվանդների քանակ (%)
Low Grade	42 (52.5%)
High Grade	38 (47.5%)
Ընդ.	80

Հյուսվածաբանական մեթոդի կիրառմամբ միզապարկի քաղցկեղի 83 դեպքերում գնահատվել է ուռուցքային հյուսվածքում առաջացած երկրորդային փոփոխությունները՝ մասնավորապես բորբոքման և նեկրոզի առկայությունը: Փոփոխականբջջային քաղցկեղի դեպքերը ըստ ուռուցքում բորբոքային ռեակցիայի առկայության բաժանվել են երկու խմբերի (աղ. 9)՝

1.ուռուցքում բորբոքման առկայությամբ- ուռուցքի հենքը ինֆիլտրացված է լիմֆոցիտներով, պլազմատիկ բջիջներով և գրանուլոցիտներով, ինչպես նաև հյուսվածքներում առկա են լիմֆոիդ ֆոլիկուլներ (նկ.34),

2.ուռուցքում բորբոքման բացակայությամբ- ուռուցքի հենքում բորբոքային բջիջների ինֆիլտրացիան բացակայում է:

Աղյուսակ 9

Միզապարկի փոփոխականբջջայի քաղցկեղների դասակարգումը ըստ ուռուցքում բորբոքման առկայության

Բորբոքում	Հիվանդների քանակ (%)
Ուռուցքի հենքում առկա է բորբոքային ռեակցիա	53 (63.8%)
Ուռուցքի հենքում բորբոքային ռեակցիան բացակայում է	30 (36.2%)

Միզապարկի քաղցկեղի դեպքերը ըստ ուռուցքային հյուսվածքում նեկրոզի առկայության կամ բացակայության բաժանվել են երկու խմբերի (աղ. 10): Առաջին խմբում ընդգրկվել են այն դեպքերը, որոնցում ուռուցքային հյուսվածքում հայտնաբերվել են նեկրոզի օջախներ (նկ.35), իսկ երկրորդ խմբում այն դեպքերը որոնցում նեկրոզի օջախներ չեն հայտնաբերվել:

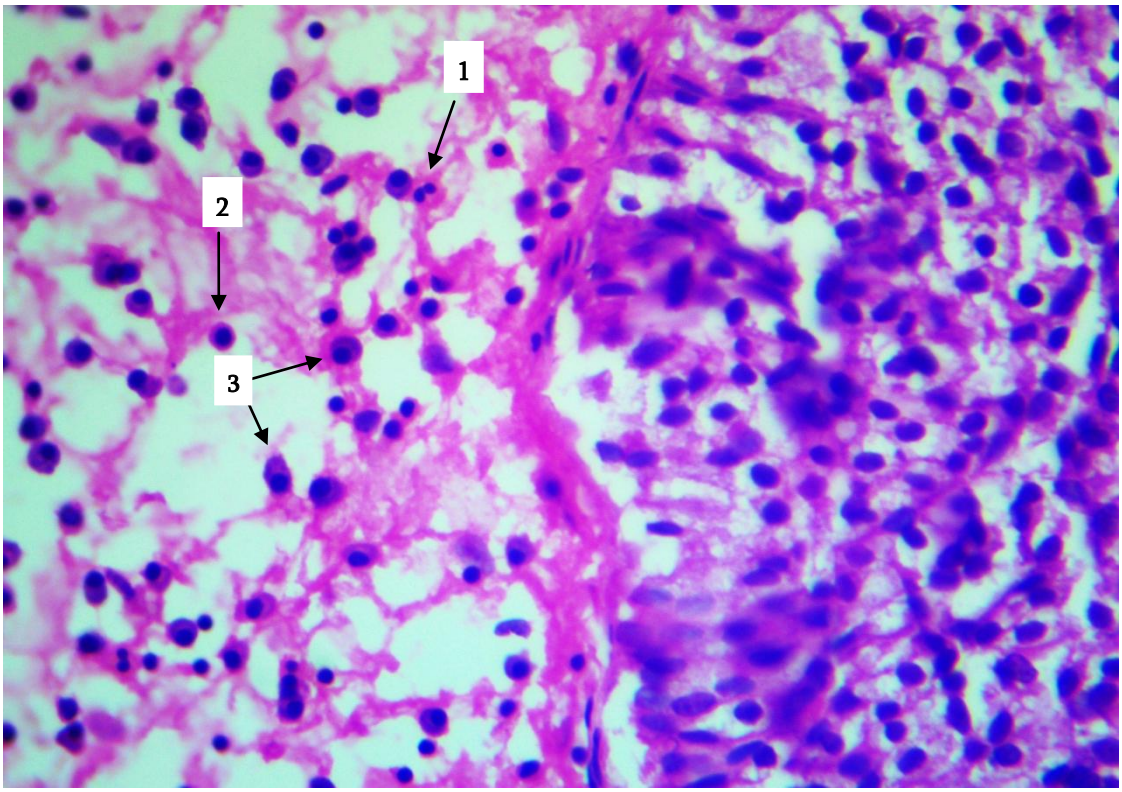

Նկ.34 բորբոքում փոփոխականբջջային քաղցկեղում, ՀԷ, X 400,
1--գրանուլոցիտ, 2-լիմֆոցիտ, 3-պլազմատիկ բջիջ :

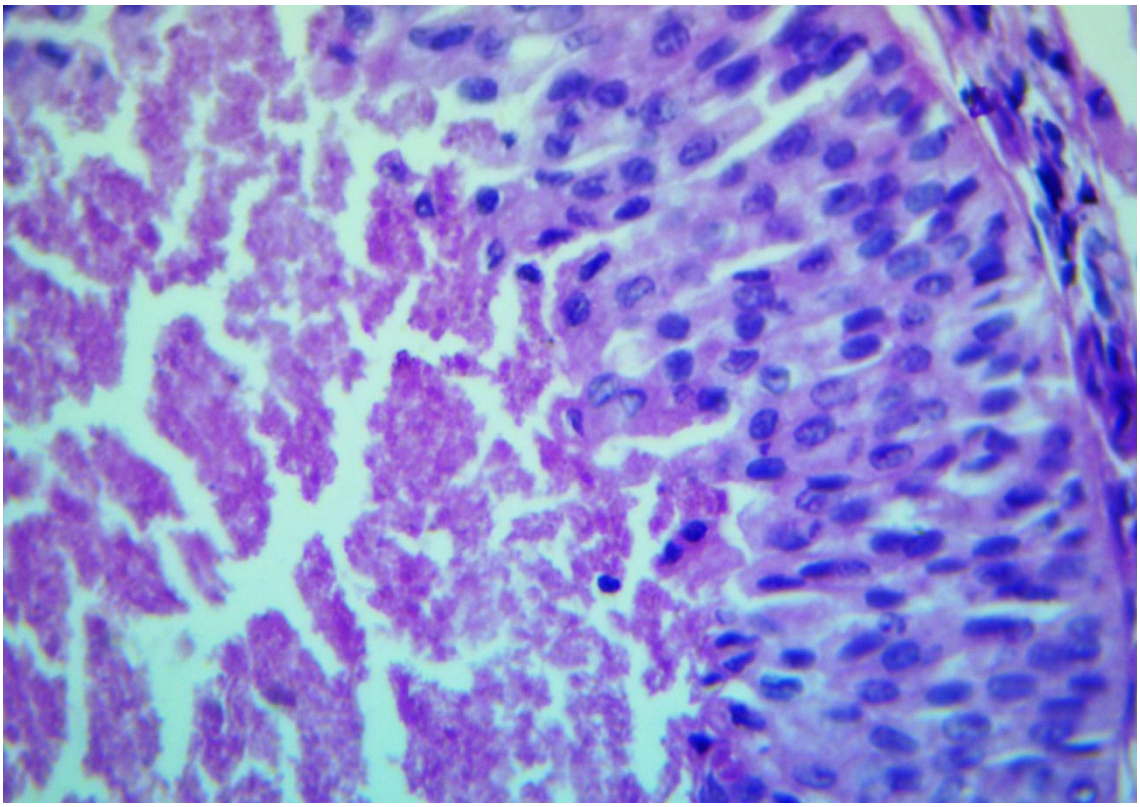

Նկ. 35 նեկրոզի օջախ փոփոխականբջջային քաղցկեղում (ձախից),
ՀԷ, խոշորացրած 400 անգամ:

Նկար 35-ում ցուցադրված է չափավոր տարբերակված փոփոխականբջջային քաղցկեղ: Աջից ուռուցքային հյուսվածքը պահպանված է, ձախից տեսնում ենք նեկրոզված և հոմոգենիզացված էոզինոֆիլ զանգվածներ, որտեղ բջջային տարրերը բացակայում են:

Հյուսվածաբանական մեթոդի կիրառմամբ միզապարկի քաղցկեղի 83 դեպքերում գնահատվել է նաև ուռուցքային բջիջների կողմից անոթների (զարկերակներ, երակներ, ավշային անոթներ) ինվազիան (նկ. 36): Հաշվի առնելով ուռուցքային բջիջներով անոթային ինվազիայի առկայությանը հիվանդները բաժանվել են երկու խմբերի: Առաջին խմբում ընդգրկվել են այն հիվանդները, որոնց մոտ ուռուցքային հյուսվածքում հայտնաբերվել է անոթային ինվազիա, իսկ երկրորդ խմբում այն հիվանդները, որոնց մոտ ուռուցքում անոթային ինվազիա չի հայտնաբերվել (աղ. 11):

Աղուսյակ 11

Միզապարկի քաղցկեղով հիվանդների դասակարգումը ըստ ուռուցքում անոթային ինվազիայի առկայության

ԱՆՈԹԱՅԻՆ ԻՆՎԱԶԻԱ	ՀԻՎԱՆԴՆԵՐԻ ՔԱՆԱԿ (%)
Անոթային ինվազիա առկա է	12 (14.5%)
Անոթային ինվազիան բացակայում է	71 (85.5%)

Նկար 36-ի Ա-ում սլաքով ցուցադրված է երկու անոթ, որոնց լուսանցքներում 200 անգամ խոշորացման տակ նկատվում է բջջային տարրերի կուտակումներ: Անոթները շրջապատող հյուսվածքները ամբողջությամբ ինֆիլտրացված են ատիպիկ ուռուցքային բջիջներով և բորբոքային բջիջներով: Նկար 36-ի Բ-ում ցուցադրված է վերը նկարագրված անոթներից մեկը՝ խոշորացրած 400 անգամ, որտեղ անոթի լուսանցքում արդեն հստակ տեսանելի է ատիպիկ, քաղցկեղային բջիջների կուտակումը ուռուցքային էմբոլիայի տեսքով:

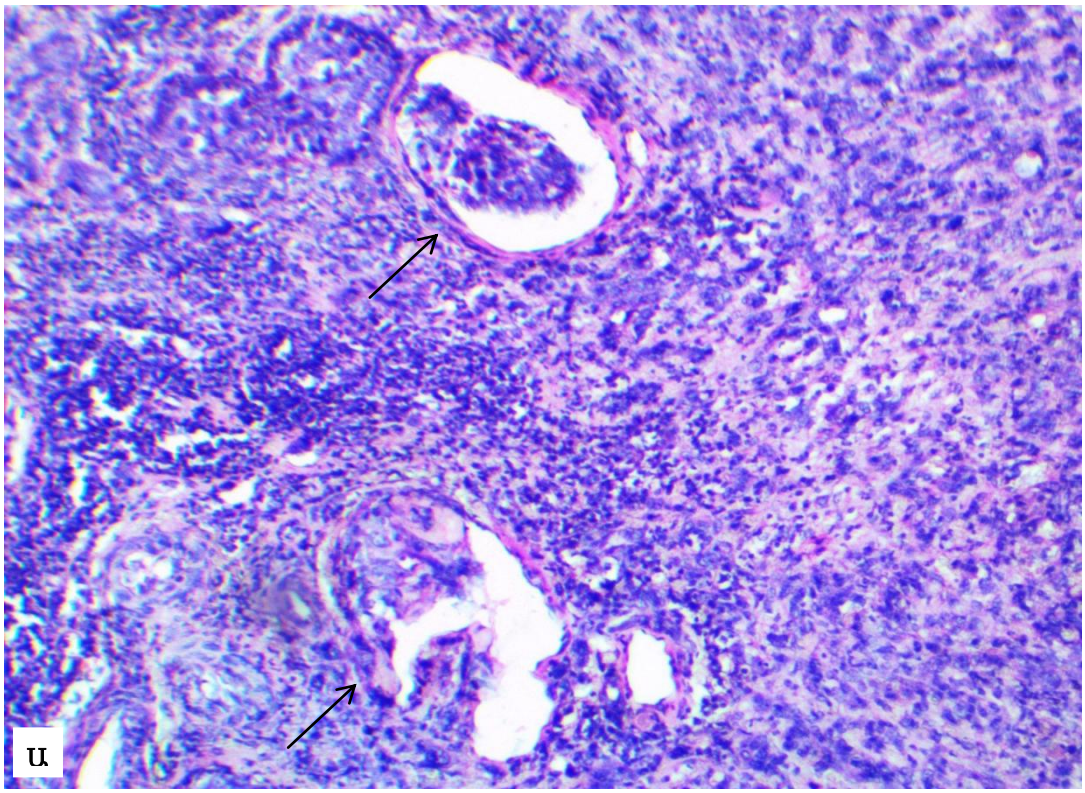

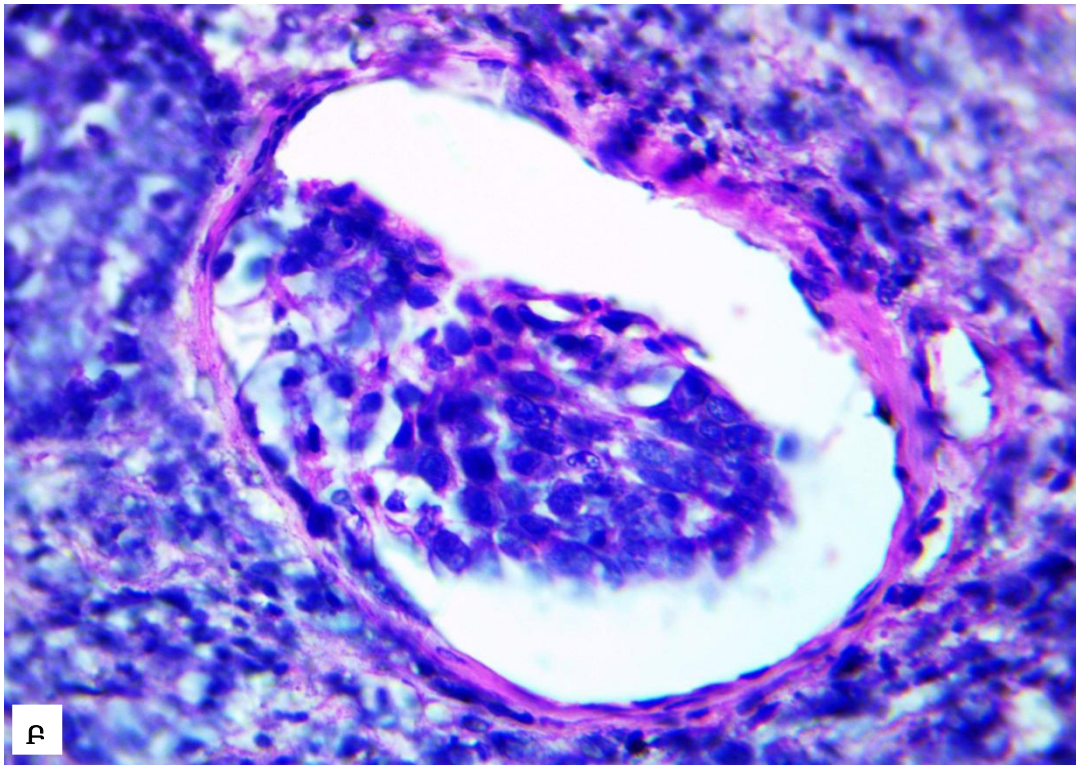

Նկ.36 անոթային ինվազիա փոփոխականբջջային քաղցկեղում, ՀԷ, Ա-խոշորացրած 200 անգամ, Բ- խոշորացրած 400 անգամ:

3.2 Քրոմոգենային in situ հիբրիդացման մեթոդով ստացված արդյունքներ

Ինչպես արդեն նշվել է սույն ատենախոսության "նյութը և մեթոդները" գլխում քրոմոգենային in situ հիբրիդացման (CISH) մեթոդի միջոցով գնահատվել է միզապարկի փոփոխականբջջային քաղցկեղում HER2 գենի կարգավիճակը: CISH մեթոդով հետազոտման համար փոփոխականբջջային քաղցկեղի դեպքերից ընտրվել են 21 դեպքեր, որոնք ունեցել են ուռուցքային անապլազիայի և ինվազիայի տարբեր աստիճաններ: Բարձր, չափավոր և ցածր (G1, G2, G3) տարբերակման աստիճան ունեցող ուռուցքներից յուրաքանչյուրից ընտրվել է 7-ական դեպք: Այդ խմբերի մեջ ընդգրկվել են ինվազիայի տարբեր աստիճաններ ունեցող ուռուցքներ, ինչպես նաև ոչ ինվազիվ փոփոխականբջջային քաղցկեղի դեպքեր (աղ. 13):

Աղյուսակ 13

Միզապարկի քազցկեղի քրոմոգենային in situ հիբրիդացման մեթոդով հետազոտված դեպքերի մորֆոլոգիական պատկերը

ԻՆՎԱԶԻԱՅԻ ԽՈՐՈՒԹՅՈՒՆ	ՔԱՑՑԿԵՂԻ ՏԱՐԲԵՐԱԿՄԱՆ ԱՍՃԱՆ		
	G1	G2	G3
Ta	4	1	0
T1	3	2	1
T2	0	3	2
T3	0	0	2
T4	0	1	2
ԸՆԴ.	7	7	7

Ըստ ուռուցքային բջիջներում HER2 գենի ամպլիֆիկացիայի առկայությունից և ուժգնությունից CISH մեթոդով հետազոտված միզապարկի փոփոխականբջջային քաղցկեղի 21 դեպքերը բաժանվել են հետևյալ երեք խմբերի (աղ. 14)՝

1. HER2 գենի բացասական ամպլիֆիկացիա
2. HER2 գենի թույլ ամպլիֆիկացիա
3. HER2 գենի ուժեղ ամպլիֆիկացիա:

Աղյուսակ 14

Միզապարկի փոփոխականբջջային քաղցկեղների դասակարգումը ըստ ուռուցքային բջիջներում HER2 գենի կարգավիճակի

Ամպլիֆիկացիա	Դեպքերի քանակներ (%)
HER2 գենի բացասական ամպլիֆիկացիա	7 (33.4%)
HER2 գենի թույլ ամպլիֆիկացիա	6 (28.5%)
HER2 գենի ուժեղ ամպլիֆիկացիա	8 (38.1%)
Ընդ.	21 (100%)

Առաջին խմբում ընդգրկվել են միզապարկի քաղցկեղի այն դեպքերը, որտեղ ուռուցքային բջիջների առնվազն 50%-ում առկա է եղել երկու գունային ազդանշան (նկ.37): CISH մեթոդը ի տարբերություն մյուս բջջագենետիկ մեթոդների հնարավորություն է տալիս նույն պրեպարատի վրա գնահատել ոչ միայն բջջի գենետիկ առանձնահատկությունները, այլ նաև պատկերացում կազմել հյուսվածքի մորֆոլոգիական հատկանիշների վերաբերյալ: Նկար 37-ի Ա-ում տեսնում ենք, որ բջիջներում առկա են HER2 գենի երկուական օրինակներ (ամպլիֆիկացիան բացակայում է), միաժամանակ նույն նկարի վրա տեսանելի է, որ էպիթելի շերտերի քանակը շատացել են, սակայն կոմպլեքսականությունը պահպանված է, կորիզները հիմնականում մոնոմորֆ են: Նկար 37-ի Բ-ում տեսանելի է նաև, որ բազալ թաղանթը պահպանված է, ենթալորձային շերտում ուռուցքային բջիջներով ինվազիան բացակայում է, այդտեղ առկա է գերարյուն անոթ:

Երկրորդ խմբում ընդգրկվել են միզապարկի փոփոխականբջջային քաղցկեղի այն դեպքերը, որտեղ ուռուցքային բջիջների առնվազն 50%-ում առկա է եղել 3-ից 5 գունային ազդանշաններ (HER2 գենի թույլ ամպլիֆիկացիա): Նկար 38-ում տեսնում ենք, որ 50%-ից ավել բջիջներում առկա են 3-ից 5 գունային ազդանշաններ, միաժամանակ նույն պրեպարատում կարող ենք նկատել, որ էպիթելի կոմպլեքսականությունը և բևեռականությունը պահպանված չեն, բջիջներում առկա է կորիզային պոլիմորֆիզմ:

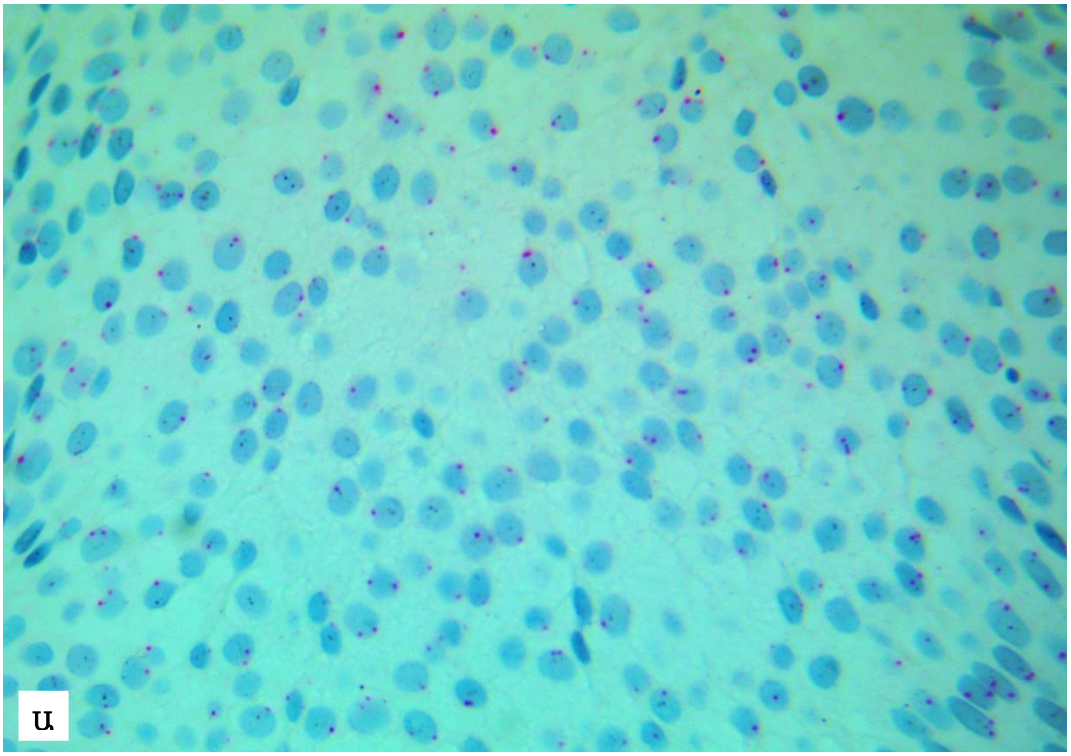

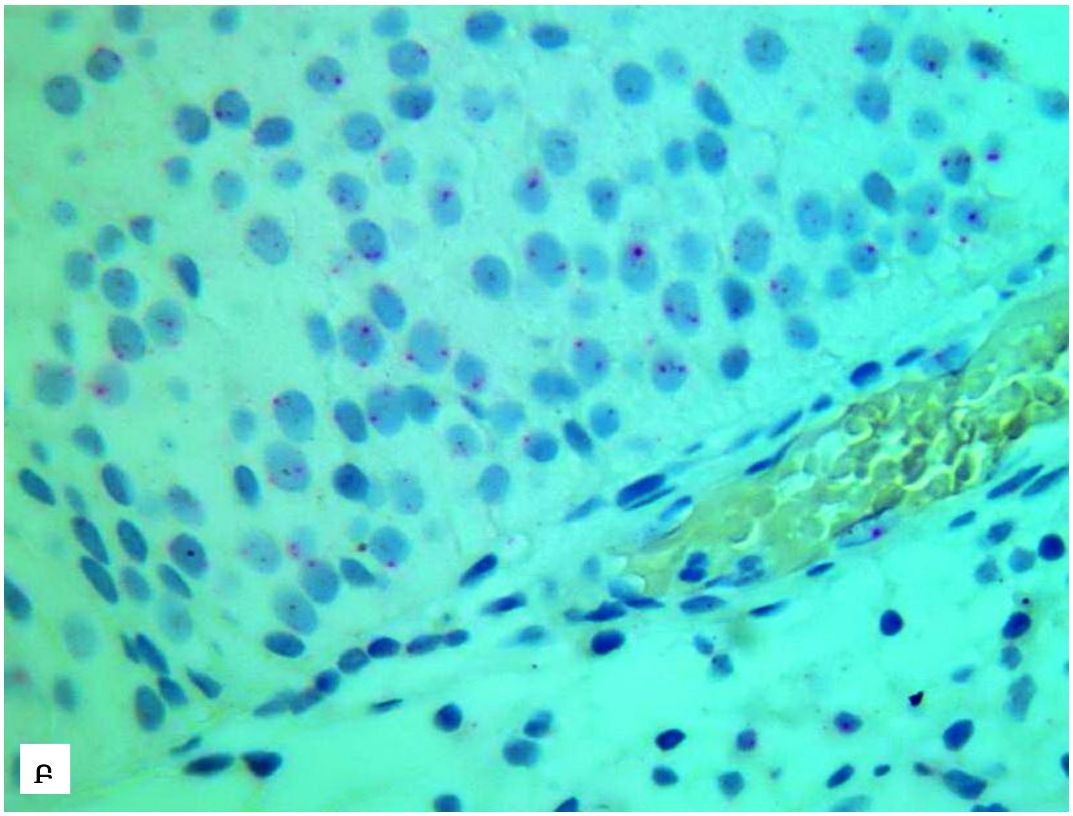

Նկ.37 (CISH, x 400), HER2 գենի բացասական ամպլիֆիկացիա միզապարկի ոչ ինվազիվ փոփոխական բջջային քաղցկեղում:
Ա- էպիթելի շերտերի քանակը շատացած է, առկա է թույլ անապլազիա:
Բ- փոփոխականբջջային էպիթելի բազալ թաղանթը պահպանված է:

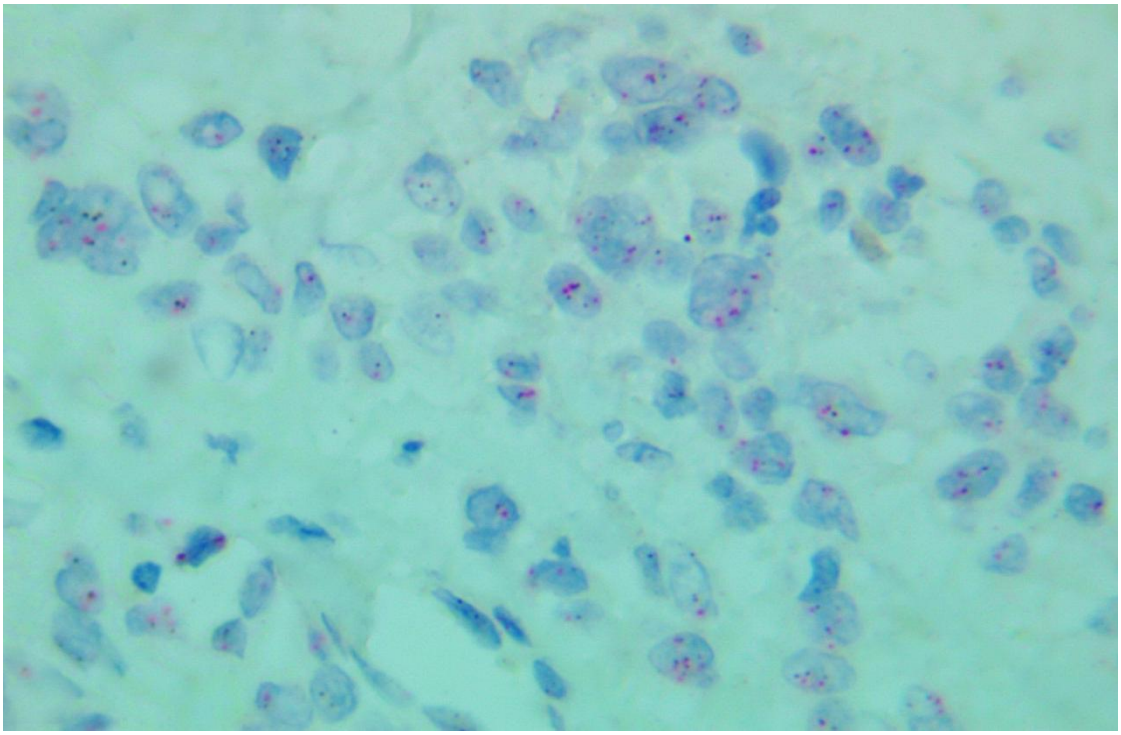

Նկ.38, (CISH մեթդ x 400), HER2 գենի թույլ ամպլիֆիկացիա միզապարկի փոփոխականբջջային քաղցկեղում, էպիթելի կոմպլեքսականությունը խախտված է, առկա է բջջային պոլիմորֆիզմ:

Երրորդ խմբում ընդգրկվել են միզապարկի փոփոխականբջջային քաղցկեղի այն դեպքերը, որտեղ ուռուցքային բջիջների առնվազն 50%-ում առկա է եղել 6 և ավել գունային ազդանշաններ կամ բջիջներում հայտնաբերվել են գունակի կուտակումներ՝ գունակային կլաստերներ (HER2 գենի ուժեղ ամպլիֆիկացիա): Նկար 39-ում տեսնում ենք, որ առնվազն 50%-ից ավել բջիջներում առկա է շագանակագույն գունակի կուտակումներ կլաստերների ձևով, ինչը գնահատվում է որպես HER2 գենի ուժեղ ամպլիֆիկացիա: Նկար 39-ի Ա-ում HER2 գենի ամպլիֆիկացիայից բացի տեսանելի է նաև, որ փոփոխականբջջային էպիթելի բազալ թաղանթը բացակայում է և նկատելի է ատիպիկ բջիջների ինվազիա ենթալորձային շերտ: Նկար 39-ի Բ-ում տեսանում ենք, որ ուռուցքային բջիջներում առկա է HER2 գենի ուժեղ ամպլիֆիկացիա, իսկ հենքի և միզապարկի պատի մկանային բջիջներում HER2 գենի ամպլիֆիկացիան բացակայում է: Գունակային կլաստերներ պարունակող բջիջները աչքի են ընկնում արտահայտված կորիզային պոլիմորֆիզմով, նկատելի է այդ բջիջների կողմից ստորադիր հյուսվածքների ինվազիա:

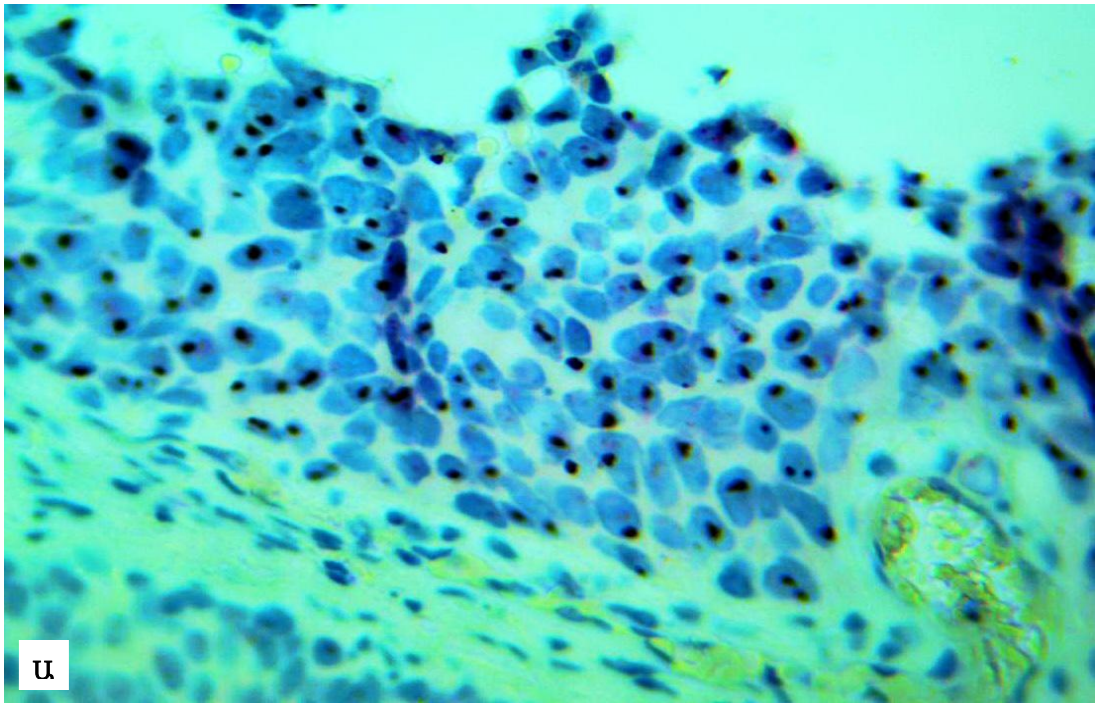

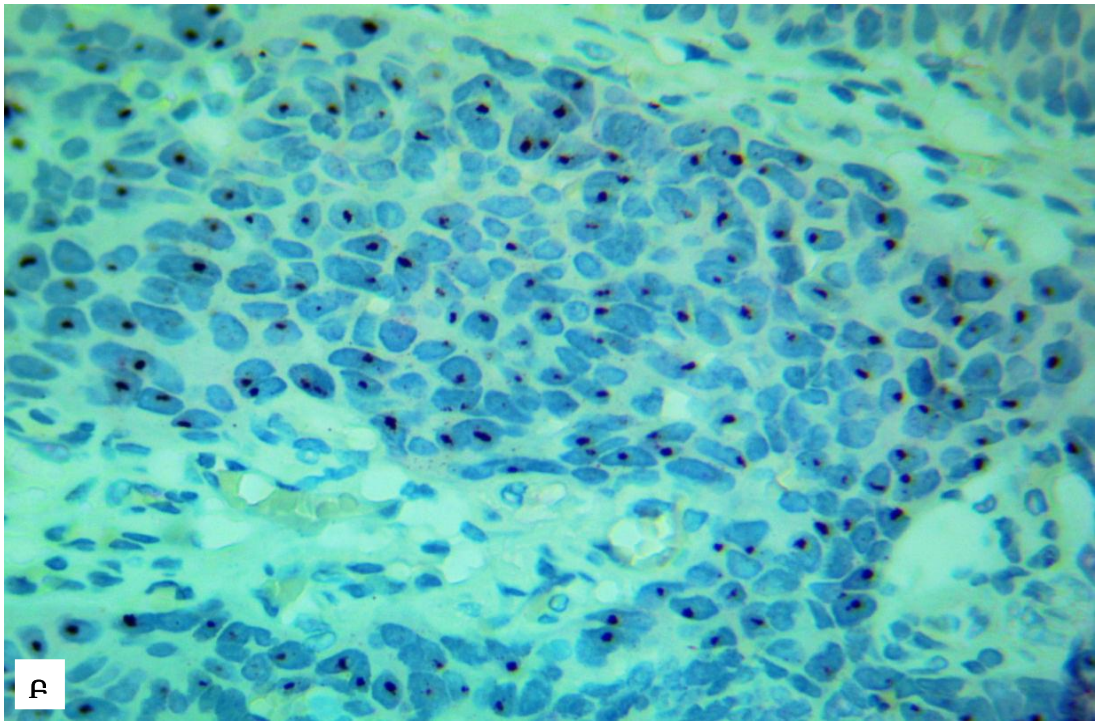

Նկ.39, (CISH մեթդ x 400), HER2 գենի ուժեղ ամպլիֆիկացիա միզապարկի փոփոխականբջջային քաղցկեղում:
Ա- էպիթելի բազալ թաղանթը բացակայում է:
Բ- առկա է բջջային պոլիմորֆիզմ և հենքի ինվազիա ուռուցքային բջիջների կողմից:

3.3 Հետազոտության արդյունքների համեմատական վերլուծություն

Վերլուծության ենթարկելով միզապարկի փոփոխականբջջային քաղցկեղի 80 դեպքերը տեսնում ենք, որ 36 դեպքերում (45%) միզապարկի փոփոխականբջջային քաղցկեղը ներկայացված է եղել ոչ ինվազիվ քաղցկեղով (Ta), իսկ 44 դեպքերում (55%) արձանագրվել է ստորադիր հյուսվածքների տարբեր խորության ինվազիա (T1, T2, T3, T4): Մասնավորապես՝ 19 դեպքերում (23.7%) դիտվել է ենթալորձային շերտի ինվազիա (T1), 18 դեպքերում (22,5%) ՝ մկանային շերտի ինվազիա (T2), 4 դեպքերում (5%) դիտվել է շուրջմիզապարկային ճարպաբջջանքի ինվազիա (T3), և 3 դեպքերում (3.7%) արձանագրվել է ուռուցքի ինվազիա դեպի շագանակագեղձի հյուսվածք (T4) (գր.1):

Գրաֆիկ 1

Միզապարկի փոփոխականբջջային քաղցկեղի դասակարգումը
ըստ ինվազիայի աստիճանի

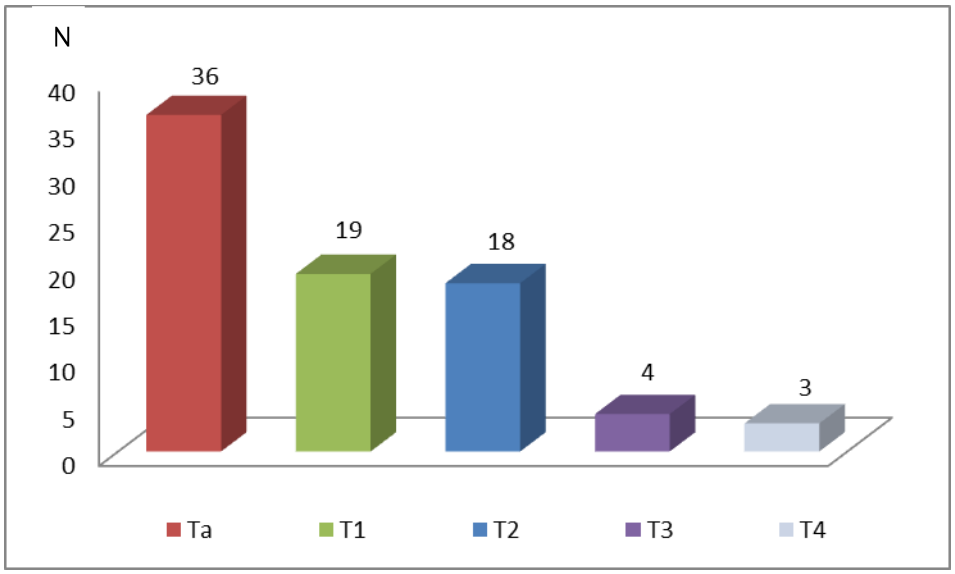

Ըստ ուռուցքի տարբերակման աստիճանի միզապարկի փոփոխականբջջային քաղցկեղով հիվանդները բաժանվել են 3 խմբերի՝ բարձր տարբերակված փոփոխական բջջային քաղցկեղ (G1)՝ հանդիպել է 25 դեպքերում (31%), չափավոր տարբերակված փոփոխականբջջային քաղցկեղ (G2)՝ հայտնաբերվել է 33 դեպքերում (41%), և ցածր տարբերակված փափախականբջջային քաղցկեղ (G3)՝ հանդիպել է միզապարկի փոփոխականբջջային քաղցկեղով 80 հիվանդներից 22-ի մոտ (28%) (գր.2):

Գրաֆիկ 2

Միզապարկի փոփոխականբջջային քաղցկեղի դասակարգումը ըստ ուռուցքի տարբերակման աստիճանի

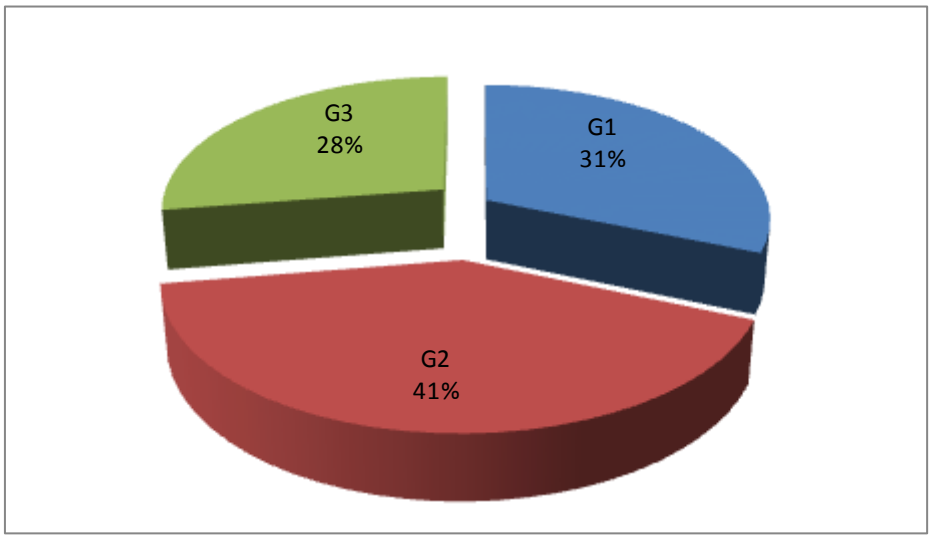

Համադրելով միզապարկի փոփոխական բջջային քաղցկեղը ըստ տարբերակման աստիճանի և ինվազիայի խորության դասակարգված դեպքերը մեկ աղյուսակում (աղ.15) տեսնում ենք որ, բարձր տարբերակված քաղցկեղների 25 դեպքերից 22-ը (88%) հանդես են եկել, որպես ոչ ինվազիվ քաղցկեղներ և միայն 3 (12%) դեպքում է արձանագրվել քաղցկեղի ինվազիվ աճ: Ընդ որում բոլոր երեք դեպքերում քաղցկեղի ինվազիվ աճը սահմանափակվել է ենթալորձային շերտի սահմաններում՝ չանցնելով մկանային շերտ: Չափավոր տարբերակված քաղցկեղների 33 դեպքերից 14-ում (42%) արձանագրվել ոչ ինվազիվ քաղցկեղներ, իսկ 19 դեպքում (48%) դիտվել է քաղցկեղի ինվազիվ աճ: Հատկանշական է, որ չափավոր տարբերակված ինվազիվ քաղցկեղների մեծ մասը (58%) ինվազիայի են ենթարկել միայն միզապարկի պատի ենթալորձային շերտը: Միզապարկի ցածր տարբերակված փոփոխականբջջային քաղցկեղների բոլոր 100% դեպքերում արձանագրվել է ուռուցքի ինվազիվ աճ: Ընդ որում 22 դեպքերից 5-ում (22,7%) ուռուցքային բջիջները ինվազիայի են ենթարկել միզապարկի պատի միայն ենթալորձային շերտը, իսկ մնացած 17 դեպքերում (77,3%) ինվազիվ աճը ընդգրկում է նաև մկանային շերտը, երկու դեպքում հասնելով նույնիսկ հարմիզապարկային ճարպաբջջանք (աղ.15):

Աղյուսակ 15

Միզապարկի փոփոխականբջջային քաղցկեղի ինվազիայի խորությունը տարբերակման տարբեր աստիճան ունեցող քաղցկեղների խմբերում

Ինվազիայի խորություն	Քաղցկեղի տարբերակման աստիճան		
	G1	G2	G3
Ta	22	14	0
T1	3	11	5
T2a	1	5	6
T2b	0	2	5
T3a	0	0	2
T3b	0	0	2
T4	0	1	2
Ընդ.	25	33	22

Վիճակագրական վերլուծություն արդյունքում (Ֆիշերի ճշգրիտ հավանականություն) ստացվել է վիճակագրորեն հավաստի զուգակցումներ միզապարկի փոփոխոկանբջջային քաղցկեղի տարբերակման ցածր աստիճանի և ուռուցքի ինվազիվ աճի միջև ($p<0.001$):

Հաշվի առնելով ուռուցքային բջիջների անապլազիայի աստիճանը միզապարկի փոփոխականբջջային քաղցկեղը ըստ ԱՀԿ 2004թ-ի դասակարգման բաժանվել է երկու խմբերի՝ low grade և high grade քաղցկեղների: Սույն հետազոտության շրջանակներում ավելի հաճախ հանդիպել է low grade քաղցկեղը՝ 42 դեպքերում (52.5%), իսկ high grade քաղցկեղը հանդիպել է 38 դեպքերում (47,5%) : Low grade քաղցկեղների 42 դեպքերից 32-ը (76.2%) հանդես են եկել որպես ոչ ինվազիվ քաղցկեղներ և միայն 10 (23,8%) դեպքերում է դիտվել ուռուցքի ինվազիվ աճ, ընդորում 9 դեպքերում ինվազիայի է ենթարկվել միզապարկի պատի միայն ենթալորձային շերտը, իսկ 1 դեպքում դիտվել է ինվազիա դեպի միզապարկի պատի ներքին մկանային շերտ: High grade քաղցկեղների 38 դեպքերից միայն 4 (10,5%) դեպքերում է արձանագրվել ոչ ինվազիվ քաղցկեղներ, մնացած 34 (89,5%) դեպքերում դիտվել է քաղցկեղի ինվազիվ աճ միզապարկի պատի տարբեր շերտեր: Հատկանշական է, որ միզապարկի high grade

ինվազիվ քաղցկեղների 34 դեպքերից 10 դեպքերում (29,4%) դիտվել է միայն ենթալորձային շերտի ինվազիա, իսկ 24 դեպքերում (70,6%) ուռուցքը ինվազիայի է ենթարկել միզապարկի պատի ավելի խորը շերտերը՝ 3 դեպքերում ինվազիայի ենթարկելով նաև շագանակագեղձը- T4 (աղ. 16):

Աղյուսակ 16

Միզապարկի փոփոխականբջջային քաղցկեղի ինվազիայի խորությունը անապլազիայի տարբեր աստիճան ունեցող քաղցկեղների խմբերում

Ինվազիայի խորություն	Անապլազիայի աստիճան	
	Low grade քաղցկեղ	High grade քաղցկեղ
Ta	32	4
T1	9	10
T2a	1	10
T2b	0	7
T3a	0	2
T3b	0	2
T4	0	3
Ընդ.	42	38

Միզապարկի քաղցկեղի կապակցությամբ վիրահատության ենթարկված 83 հիվանդներից 52 հիվանդի մոտ (62,6%) ավշային հանգույցների վիճակը գնահատել հնարավոր չի եղել, քանի որ այդ հիվանդները ենթարկվել են ուռուցքի տրանսուրետրալ ռեզեկցիայի: 31 հիվանդներ (37.4%) ենթարկվել են արմատական վիրահատության (ցիտպրոստատէկտոմիա կամ ցիստէկտոմիա)՝ վիրահատական նյութի մեջ ավշային հանգույցների ընդգրկումով: Այս հիվանդներից 16-ի մոտ (51.6%) հայտնաբերվել է ավշային հանգույցների մետաստատիկ ախտահարում: Ավշային հանգույցների մետաստատիկ ախտահարումով բոլոր 16 հիվանդների մոտ միզապարկի քաղցկեղը հանդես է եկել, որպես ինվազիվ քաղցկեղ:

Միզապարկի փոփոխականբջջային քաղցկեղում գնահատվել է նաև բորբոքային ռեակցիան, նեկրոզի առկայությունը և ուռուցքային բջիջների կողմից անոթների ինվազիան: 53 դեպքերում (63,8%) ուռուցքում հայտնաբերվել է բորբոքային ռեակցիա,

30-ում (36,2%) ուռուցքում բորբոքային ռեակցիան բացակայել է: ՈՒռուցքում բորբոքման առկայությամբ դեպքերի 66%-ի մոտ միզապարկի քաղցկեղը ներկայացված է եղել ինվազիվ քաղցկեղով, իսկ 44%-ի մոտ ոչ ինվազիվ քաղցկեղով:

Միզապարկի քաղցկեղում 13 դեպքերում (15.6%) հայտնաբերվել է նեկրոտիկ փոփոխություններ, 70 դեպքում (84.4%) նեկրոզը բացակայել է: ՈՒռուցքում նեկրոզ հայտնաբերված բոլոր դեպքերը (100%) իրենցից ներկայացրել են ինվազիվ քաղցկեղ, 69% դեպքերում քաղցկեղը եղել է ցածր տարբերակված (G3), 31%-ում չափավոր տարբերակված (G2):

Սույն ատենախոսության շրջանակներում մեր կողմից հետազոտված միզապարկի քաղցկեղով 12 հիվանդների մոտ (14.5%) ուռուցքում հայտնաբերվել է անոթային ինվազիա, 71 դեպքերում (85.5%) ուռուցքային բջիջների կողմից անոթների ինվազիան բացակայել է: Անոթային ինվազիայի առկայությամբ ուռուցքերը 83% դեպքերում հանդես են եկել, որպես ինվազիվ քաղցկեղ (T2 ,T3, T4), սակայն 17% դեպքերում անոթային ինվազիա հայտնաբերվել է նաև ոչ ինվազիվ քաղցկեղում (Ta): 67% դեպքերում անոթային ինվազիա դիտվել է ցածր տարբերակված քաղցկեղում (G3), 25% դեպքերում չափավոր տարբերակված քաղցկեղում (G2), և 8% դեպքերում բարձր տարբերակված քաղցկեղում (G1):

Հետազոտության շրջանակներում միզապարկի փոփոխականբջջային քաղցկեղում որոշվել է նաև HER2 գենի կարգավիճակը: Հետազոտված դեպքերի 33.4%-ում HER2 գենի ամպլիֆիկացիա չի արձանագրվել, 28.5%-ում արձանագրվել է թույլ ամպլիֆիկացիա, իսկ 38.1% դեպքերում ուժեղ ամպլիֆիկացիա: Բարձր տարբերակված քաղցկեղի (G1) 71% դեպքերում HER2 գենի ամպլիֆիկացիա չի արձանագրվել, 21% դեպքերում արձանագրվել է թույլ ամպլիֆիկացիա, իսկ ուժեղ ամպլիֆիկացիայի դեպքեր չեն արձանագրվել: Չափավոր տարբերակված քաղցկեղում (G2) HER2 գենի ամպլիֆիկացիան բացակայել է 28.5% դեպքերում, թույլ ամպլիֆիկացիա արձանագրվել է 42% դեպքերում, իսկ ուժեղ ամպլիֆիկացիա՝ 28.5% դեպքերում: Ցածր տարբերակված քաղցկեղների (G3) բոլոր 100% դեպքերում արձանագրվել է HER2 գենի ամպլիֆիկացիա, այդ թվում թույլ ամպլիֆիկացիա դիտվել է 29%-ում, իսկ ուժեղ ամպլիֆիկացիա 71% դեպքերում (աղ. 17):

Աղյուսակ 17՝

HER2 գենի կարգավիճակը քաղցկեղի տարբերակման աստիճանից կախված

Քաղցկեղի տարբե-ռակման աստիճանը	HER2 գենի բացասական ամպլիֆիկացիա	HER2 գենի թույլ ամպլիֆիկացիա	HER2 գենի ուժեղ ամպլիֆիկացիա
G1	5 /71%	2 /29%	0 /0%
G2	2 /29%	3 /42%	2 /29%
G3	0 /0%	2 /29%	5 /71%

Գրաֆիկ 3-ից պարզ է դառնում, որ CISH մեթոդով հետազոտված միզապարկի ցածր տարբերակված քաղցկեղների (G3), բոլոր 7 դեպքերում (100%) առկա է եղել HER2 գենի ամպլիֆիկացիա: Ի հակադարձ դրան CISH մեթոդով հետազոտված միզապարկի բարձր տարբերակված քաղցկեղների (G1) 5 դեպքերում (71%) HER2 գենի ամպլիֆիկացիա չի դիտարկվել: Վիճակագրական վերլուծության արդյունքում (որոշվել է Ֆիշերի ճշգրիտ հավանականությունը) միզապարկի փոփոխականբջջային քաղցկեղի տարբերակման ցածր աստիճանի և HER2 գենի ամպլիֆիկացիայի միջև ստացվել են վիճակագրորեն հավաստի զուգակցումներ (p=0.03): Վիճակագրորեն հավաստի տվյալներ ստացվեցին նաև միզապարկի բարձր տարբերակված փոփոխականբջջային քաղցկեղի (G1) և HER2 գենի ամպլիֆիկացիայի բացակայության միջև (p=0.017):

Գրաֆիկ 3՝

HER2 գենի կարգավիճակը միզապարկի բարձր, չափավոր և ցածր տարբերակված քաղցկեղներում

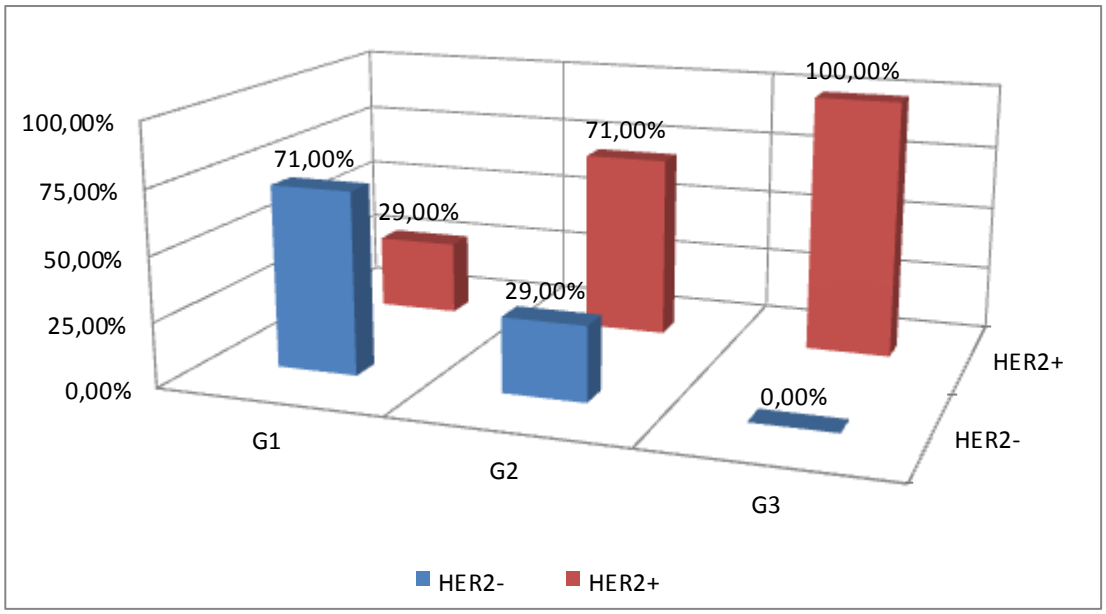

CISH մեթոդով հետազոտվել է միզապարկի high grade քաղցկեղի 12 դեպք, որից 11 դեպքում (91.6%) արձանագրվել է HER2 գենի ամպլիֆիկացիա, իսկ 1 դեպքում (8,4%) ամպլիֆիկացիան բացակայել է: CISH մեթոդով հետազոտված միզապարկի low grade քաղցկեղի 9 դեպքերից 3-ում (33,3%) հայտնաբերվել է HER2 գենի ամպլիֆիկացիան, 6 դեպքերում (66.6%) HER2 գենի ամպլիֆիկացիան չի արձանագրվել (աղ.18):

Աղյուսակ 18՝

HER2 գենի կարգավիճակը low grade և high grade քաղցկեղներում

	HER2 գենի բացասական ամպլիֆիկացիան	HER2 գենի դրական ամպլիֆիկացիան
low grade քաղցկեղ	6 (66,6%)	3 (33,3%)
high grade քաղցկեղ	1 (8,4%)	11 (91,6%)

Վիճակագրական վերլուծության ենթարկելով միզապարկի փոփոխականբջջային քաղցկեղի չարորակության աստիճանը և ուռուցքային բջիջներում HER2 գենի կարգավիճակը պարզեցինք, որ միզապարկի փոփոխականբջջային high grade քաղցկեղի և HER2 գենի դրական ամպլիֆիկացիայի միջև առկա է վիճակագրորեն հավաստի զուգակցումներ (p=0.009), ինչպես նաև միզապարկի փոփոխականբջջային low grade քաղցկեղի և HER2 գենի ամպլիֆիկացիայի բացակայության միջև նույնպես ստացվեց վիճակագրորեն հավաստի զուգակցում (p=0.009), (գր.4):

Գրաֆիկ 4՝

HER2 գենի կարգավիճակը միզապարկի low grade և high grade քաղցկեղներում

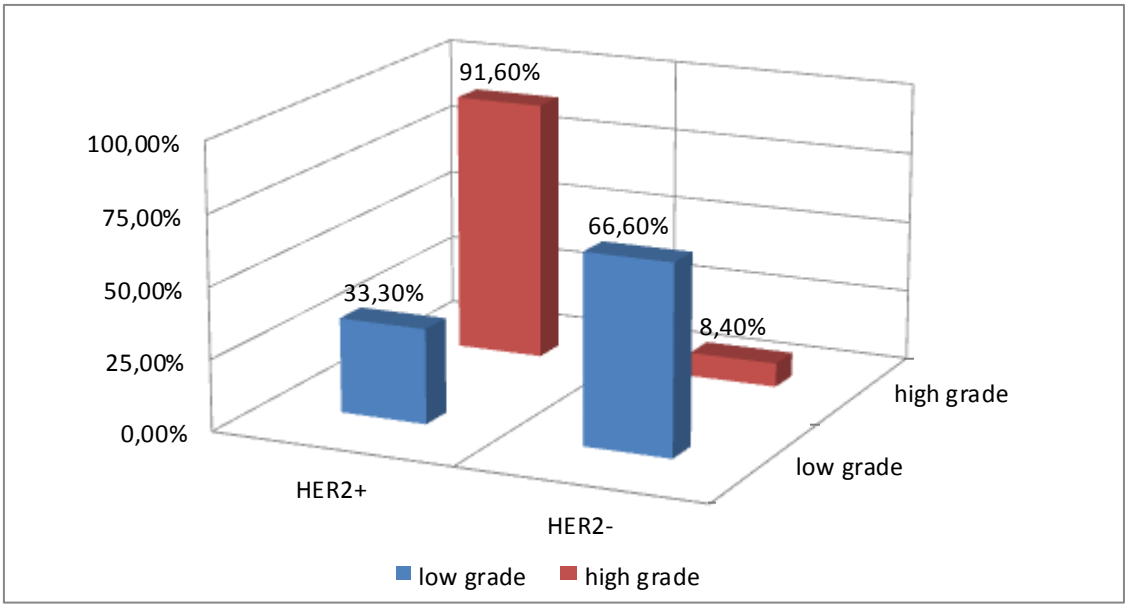

CISH մեթոդով հետազոտված միզապարկի փոփոխականբջջային քաղցկեղով 21 հիվանդներից 7-ի մոտ հայտնաբերվել է HER2 գենի բացասական ամպլիֆիկացիա, իսկ 14 հիվանդների մոտ հայտնաբերվել է HER2 գենի դրական ամպլիֆիկացիա: HER2 գենի բացասական ամպլիֆիկացիա ունեցող հիվանդների 71,4%-ի մոտ միզապարկի քաղցկեղի ինվազիվ աճ չի արձանագրվել (Ta փուլ), իսկ 28,6%-ի մոտ հայտնաբերվել է ուռուցքի ինվազիվ աճ դեպի միզապարկի ենթալորձային շերտ (T1): HER2 գենի դրական ամպլիֆիկացիա ունեցող 14 հիվանդներից 6-ի մոտ դիտվել է HER2 գենի թույլ ամպլիֆիկացիա, իսկ 8 հիվանդների մոտ արձանագրվել է HER2 գենի ուժեղ ամպլիֆիկացիա: HER2 գենի թույլ ամպլիֆիկացիայով բոլոր 6 դեպքերը հանդես են եկել որպես ինվազիվ քաղցկեղի տարատեսակներ, ընդ որում 66,7% դեպքերում ուռուցքը ինվազիայի է ենթարկել միայն միզապարկի ենթալորձային շերտը (T1), իսկ 33,3% դեպքերում ուռուցքի ինվազիվ աճ հայտնաբերվել է նաև ստորադիր հյուսվածքներում (T2, T3, T4): HER2 գենի ուժեղ ամպլիֆիկացիա հայտնաբերվել է միզապարկի փոփոխականբջջային քաղցկեղով հիվանդներից 8-ի մոտ: Բոլոր 8 դեպքերը հանդես են եկել, որպես ինվազիվ քաղցկեղի տարատեսակներ, ընդ որում բոլոր 8 դեպքերում դիտարկվել է ինվազիա դեպի միզապարկի պատի առնվազն մկանային շերտ: Մասնավորապես 50% դեպքերում ուռուցքի ինվազիվ աճ է արձանագրվել դեպի միզապարկի պատի մկանային շերտ (T2), 25% դեպքերում ուռուցքի ինվազիվ աճ է հայտնաբերվել շուրջմիզապարկային ճարպաբջջանքում (T3), իսկ մնացած 25% դեպքերում ուռուցքը ինվազիվ աճել է դեպի հարակից օրգաններ՝ մասնավորապես շագանակագեղձ (T4) (աղ. 19):

Մեր կողմից համեմատական վերլուծության է ենթարկվել միզապարկի փոփոխականբջջային քաղցկեղում ինվազիվ աճի առկայությունը և ուռուցքային բջիջներում HER2 գենի կարգավիճակը: Վիճակագրական վերլուծության արդյունքում, կիրառելով Ֆիշերի ճշգրիտ հավանականությունը, պարզեցինք, որ միզապարկի փոփոխականբջջային քաղցկեղի ինվազիվ աճի և քաղցկեղային բջիջներում HER2 գենի ամպլիֆիկացիայի միջև առկա են վիճակագրորեն հավաստի զուգակցումներ (p=0.001):

Աղյուսակ 19՝

HER2 գենի կարգավիճակը ինվազիայի տարբեր աստիճան ունեցող միզապարկի փոփոխականբջջային քաղցկեղներում

Ինվազիայի խորություն	HER2 գենի կարգավիճակ		
	HER2 գենի բացասական ամպլիֆիկացիա	HER2 գենի թույլ ամպլիֆիկացիա	HER2 գենի ուժեղ ամպլիֆիկացիա
Ta	5/ 71,4%	0	0
T1	2/ 28.6%	4/ 66.7%	0
T2a	0	1/ 16.7%	2/ 25%
T2b	0	0	2/ 25%
T3a	0	0	2/ 25%
T3b	0	0	0
T4	0	1/ 16.7%	2/ 25%
Ընդ.	7/ 100%	6/ 100%	8/ 100%

Ընդհանրացնելով HER2 գենի թույլ և ուժեղ ամպլիֆիկացիաները մեկ խմբի մեջ, որպես HER2 գենի դրական ամպլիֆիկացիա և դիտարկելով 6-րդ գրաֆիկը պարզ է դառնում, որ ինվազիայի խորացման հետ մեկտեղ HER2 գենի դրական ամպլիֆիկացիա ունեցող հիվանդների թիվը աճում է և ընդհակառակը HER2 գենի բացասական ամպլիֆիկացիաների թիվը նվազում է (գր.5):

Գրաֆիկ 5՝

HER2 գենի կարգավիճակը ինվազիայի տարբեր աստիճան ունեցող քաղցկեցներում

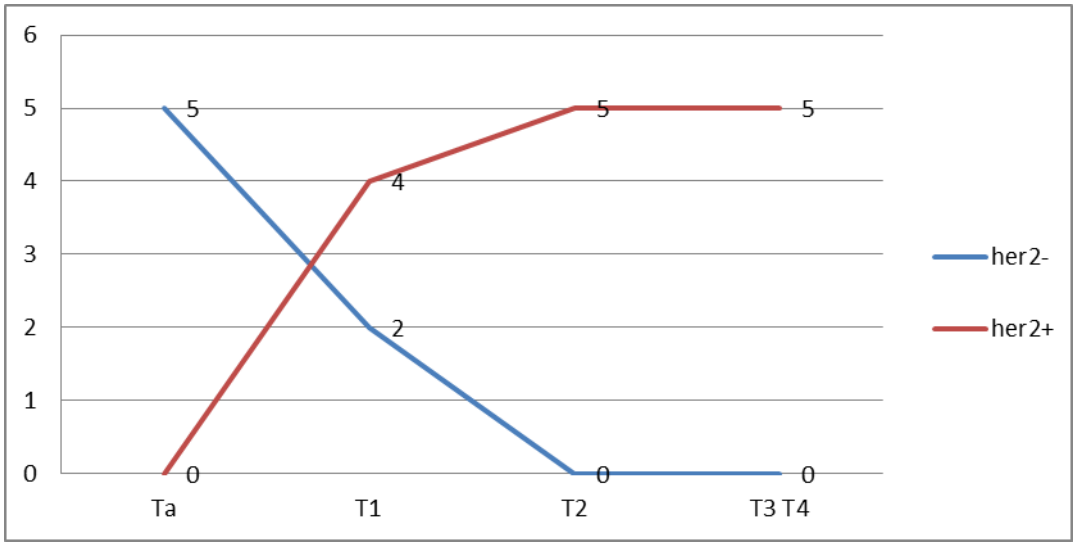

Աղյուսակ 20-ում ցույց է տրված HER2 գենի կարգավիճակը կախված ուռուցքում անոթային ինվազիայի առկայությունից: HER2 գենի բացասական ամպլիֆիկացիա ունեցող միզապարկի քաղցկեղով հիվանդների միայն 14,3%-ի մոտ հայտնաբերվել է ուռուցքային բջիջների կողմից անոթների ինվազիա, իսկ 85,7%-ի մոտ անոթային ինվազիա չի հայտնաբերվել: HER2 գենի թույլ ամպլիֆիկացիա ունեցող հիվանդների 33,3%-ի մոտ հայտնաբերվել է անոթային ինվազիա, իսկ 66,6%-ի մոտ անոթային ինվազիա չի հայտնաբերվել: HER2 գենի ուժեղ ամպլիֆիկացիա ունեցող հիվանդների 50%-ի մոտ հայտնաբերվել է, իսկ մյուս 50% հիվանդների մոտ չի հայտնաբերվել անոթային ինվազիա (աղ.20):

Վիճակագրական վերլուծության արդյունքում միզապարկի փոփոխականբջջային քաղցկեղում անոթային ինվազիայի առկայության և ուռուցքային բջիջներում HER2 գենի ամպլիֆիկացիայի միջև վիճակագրորեն հավաստի զուգակցումներ չհայտնաբերվեց (p=0.21):

Աղյուսակ 20՝

Միզապարկի փոփոխականբջջային քաղցկեղում անոթային ինվազիայի առկայությունը կախված ուռուցքային բջիջներում HER2 գենի կարգավիճակից:

	Անոթային ինվազիա	
	Առկա է	Բացակայում է
HER2 գենի բացասական ամպլիֆիկացիա	1 /14,3%	6 /85,7%
HER2 գենի թույլ ամպլիֆիկացիա	2 /33.3%	4 /66.6%
HER2 գենի ուժեղ ամպլիֆիկացիա	4 /50%	4 /50%

Աղյուսակ 21-ում ցույց է տրված HER2 գենի կարգավիճակը կախված ուռուցքում նեկրոզի առկայությունից: Միզապարկի փոփոխականբջջային քաղցկեղով հիվանդների այն խմբում, որտեղ HER2 գենի ամպլիֆիկացիան գնահատվել է բացասական (7 դեպք), ուռուցքում նեկրոզ չի հայտնաբերվել: HER2 գենի թույլ ամպլիֆիկացիա ունեցող հիվանդների մոտ (6 դեպք) ուռուցքում նեկրոզ նույն պես չի հայտնաբերվել: HER2 գենի ուժեղ ամպլիֆիկացիա ունեցող միզապարկի

փոփոխականբջջային քաղցկեղով հիվանդների 21,4%-ի մոտ (3 դեպք) ուռուցքում հայտնաբերվել է նեկրոզ, իսկ հիվանդների 78,6%-ի մոտ (5 դեպք) ուռուցքում նեկրոզը բացակայել է (աղ.21):

Աղյուսակ 21՝

Միզապարկի փոփոխականբջջային քաղցկեղում նեկրոզի առկայությունը կախված ուռուցքային բջիջներում HER2 գենի կարգավիճակից:

	Նեկրոզ	
	առկա է	բացակայում է
HER2 գենի բացասական ամպլիֆիկացիա	0 /0%	7 /100%
HER2 գենի թույլ ամպլիֆիկացիա	0 /0%	6 /100%
HER2 գենի ուժեղ ամպլիֆիկացիա	3 /21,4%	5 /78,6%

Վիճակագրական վերլուծության արդյունքում միզապարկի փոփոխականբջջային քաղցկեղում նեկրոզի առկայության և ուռուցքային բջիջներում HER2 գենի ամպլիֆիկացիայի միջև վիճակագրորեն հավաստի զուգակցումներ չհայտնաբերվեց (p=0.274):

Աղյուսակ 22-ում ցույց է տրված HER2 գենի կարգավիճակը կախված ուռուցքում բորբոքման առկայությունից: Միզապարկի քաղցկեղով հիվանդների այն խմբում, որտեղ HER2 գենի ամպլիֆիկացիան եղել է բացասական, ուռուցքում բորբոքային ռեակցիա հայտնաբերվել է 71,4% դեպքերում, իսկ 28,6% դեպքերում ուռուցքում բորբոքումը բացակայել է: HER2 գենի թույլ ամպլիֆիկացիա ունեցող բոլոր հիվանդների մոտ ուռուցքում հայտնաբերվել է բորբոքային ռեակցիա: Միզապարկի փոփոխականբջջային քաղցկեղում HER2 գենի ուժեղ ամպլիֆիկացիա ունեցող հիվանդների 75%-ի մոտ ուռուցքում հայտնաբերվել է բորբոքում, իսկ հիվանդների 25%-ի մոտ ուռուցքում բորբոքումը բացակայել է (աղ.22): Վիճակագրական վերլուծության արդյունքում միզապարկի փոփոխականբջջային քաղցկեղում բորբոքման առկայության և ուռուցքային բջիջներում HER2 գենի ամպլիֆիկացիայի միջև վիճակագրորեն հավաստի զուգակցումներ չհայտնաբերվեց (p=0.407):

Աղյուսակ 22՝

Միզապարկի փոփոխականբջջային քաղցկեղում բորբոքման առկայությունը կախված ուռուցքային բջիջներում HER2 գենի կարգավիճակից:

HER2 գենի կարգավիճակ	Բորբոքում	
	առկա է	բացակայում է
HER2 գենի բացասական ամպլիֆիկացիա	5 /71,4%	2 /28,6%
HER2 գենի թույլ ամպլիֆիկացիա	6 /100%	0 /0%
HER2 գենի ուժեղ ամպլիֆիկացիա	6 /75%	2 /25%

CISH մեթոդով հետազոտված միզապարկի քաղցկեղի 21 դեպքերից 5 դեպքերում ավշային հանգույցների վիճակը գնահատել հնարավոր չի եղել, քանի որ այդ հիվանդներին կատարվել է ուռուցքի տրանսուրետրալ ռեզեկցիա: Արմատական վիրահատության ենթարկված և CISH մեթոդով հետազոտված 16 հիվանդներից 14-ի մոտ հայտնաբերվել է HER2 գենի ամպլիֆիկացիա, ընդ որում այդ 14 հիվանդներից 12-ի մոտ ավշային հանգույցներում հայտնաբերվել են մետաստազներ: HER2 գենի բացասական ամպլիֆիկացիայով 2 հիվանդների մոտ ավշային հանգույցներում մետաստազներ չեն հայտնաբերվել (աղ.23):

Աղյուսակ 23

CISH մեթոդով հետազոտված հիվանդների մոտ ավշային հանգույցների կարգավիճակը

	ավշային հանգույցների մետաստատիկ ախտահարում	ավշային հանգույցներում մետաստատազներ չեն հայտնաբերվել
HER2 գենի դրական ամպլիֆիկացիա	12 /85,7%	2 /14,3%
HER2 գենի բացասական ամպլիֆիկացիա	0 /0%	2 /100%

Մեր կողմից կատարվել է նաև միզապարկի փոփոխականբջջային քաղցկեղում HER2 գենի կարգավիճակի և արմատական վիրահատության արդյունքում հեռացված ավշային հանգույցներում մետաստազների առկայության միջև համեմատական վերլուծության: Համեմատվել է HER2 գենի դրական ամպլիֆիկացիայով խմբում ավշային հանգույցների մետաստատիկ ախտահարման դեպքերը ընդհանուր խմբում առկա մետաստատիկ ախտահարման դեպքերի հետ (աղ.24):

Աղյուսակ 24

CISH մեթոդով հետազոտված հիվանդների մոտ ավշային հանգույցների կարգավիճակը

	ավշային հանգույցների մետաստատիկ ախտահարում	ավշային հանգույցներում մետաստատազները բացակայում են	ընդամենը
HER2 գենի դրական ամպլիֆիկացիայով խումբ	12 /85.7%	2 /14.3%	14 /100%
ընդհանուր խումբ	16 /51,6%	15 /48,4%	31 /100%

Որոշվել է Ֆիշերի ճշգրիտ հավանականությունը (Fisher's exact test) և շանսերի հարաբերությունը (Odds Ratio): Ստացվել են վիճակագրորեն հավաստի տվյալներ, որոնք վկայում են, որ ուռուցքային բջիջներում HER2 գենի ամպլիֆիկացիայի առկայությանը 5.6 անգամ մեծացնում է ուռուցքի դեպի ավշային հանգույցներ մետաստատիկ տարածման շանսը ($p<0,05$, OR=5.625 [95% CI 1.07-29,4]):

ԱՄՓՈՓՈՒՄ

Ըստ այս հետազոտության տվյալների միզապարկի նորագոյացությունները ավելի հաճախ հանդիպել են արական սեռի ներկայացուցիչների մոտ (91,6% դեպքերում): Միզապարկի քաղցկեղով ավելի հաճախ հիվանդացել են 51-ցի 60 և 61-ից 70 տարիքային խմբերում՝ դեպքերի 64%-ը գրանցվել է այս երկու տարիքային խմբերում (համապատասխանաբար 31.3% և 32.5%): Ամենաերիտասարդ դեպքը հանդիպել 32 տարեկան տղամարդու մոտ, ամենատարեց դեպքը 88 տարեկան տղամարդու մոտ:

Մեր հետազոտության մեջ ընդգրկված միզապարկի նորագոյացության կապակցությամբ վիրահատական բուժման ենթարկված հիվանդների 64%-ի մոտ կատարվել է միզապարկի նորագոյացության տրանսուրետրալ ռեզեկցիա, իսկ 36%-ի մոտ անհրաժեշտություն է առաջացել կատարել արմատական վիրահատություն (ցիստէկտոմիա և ցիստպրոստատէկտոմիա):

Մեր կողմից հյուսվածաբանական մեթոդի կիրառմամբ որոշվել է միզապարկի նորագոյացության հյուսվածաբանական տեսակը, գնահատվել է ուռուցքի տարբերակման աստիճանը, ինվազիայի խորությունը, ավշային հանգույցներում մետաստազների առկայությունը և ուռուցքային հյուսվածքում առաջացած եկրորդային փոփոխությունները՝ մասնաորապես բորբոքման և նեկրոզի առկայությունը:

Միզապարկի ուռուցքային հիվանդություններից ավելի հաճախ հանդիպել է միզապարկի փոփոխականբջջային քաղցկեղը (96.4%-դեպքերում), իսկ ավելի հազվադեպ տափակբջջային քաղցկեղը (2.4% դեպքերում) և միզապարկի ադենոկարցինոման (1.2% դեպքերում):

Միզապարկի քաղցկեղի կապակցությամբ վիրահատական բուժման ենթարկված հիվանդների 43.4%-ի մոտ հայտնաբերվել է ոչ ինվազիվ քաղցկեղ (Ta), սակայն մեծամասնության մոտ (56,6%-դեպքերում) առձանագրվել է քաղցկեղային բջիջների կողմից ստորադիր հյուսվածքների և հարակից օրգանների ինվազիա՝ մասնավորապես 22,9% դեպքերում դիտվել է ենթալորձային շերտի ինվազիա (T1), 15.4% դեպքերում՝ մկանային շերտի ինվազիա (T2), 4.8%-ի մոտ դիտվել է շուրջմիզապարկային ճարպաբջջանքի ինվազիա (T3), և 3.6% դեպքերում

առձանագրվել է ուռուցքի ինվազիա շագանակագեղձի հյուսվածք (T4): Վերը նկարագրված հանգամանքը, որ միզապարկի քաղցկեղի կապակցությամբ վիրահատական բուժման ենթարկված հիվանդների մեծամասնության մոտ հայտնաբերվել է ինվազիվ քաղցկեղի տարբեր շրջաններ վկայում է ուշացած ախտորոշման մասին:

Միզապարկի քաղցկեղով հիվանդների 62.6%-ի մոտ հնարավոր չի եղել պարզել ավշային հանգույցներում մետազտազների առկայությունը (Nx), պայմանավորված այն հանգամանքով, որ այդ խմբի հիվանդների մոտ կատարվել է ուռուցքի տրանս-ուրետրալ ռեզեկցիա: 18,1% դեպքերում հետազոտված ավշային հանգույցներում մետաստազներ չեն հայտնաբերվել (N0), իսկ 19.3% դեպքերում ավշային հանգույցներում հայտնաբերվել են մետաստազներ (N1, N2, N3): 9,6% դեպքերում մետաստատիկ ախտահարված ավշային հանգույցները ունեցել են մինչև 2սմ տրամագիծ (N1), 7.3% դեպքերում 2.1-ից 5սմ տրամագիծ (N2), իսկ 2.4% դեպքերում ախտահարված ավշային հանգույցների տրամագիծը գերազանցել է 5սմ-ն (N3): Դիտարկելով հիվանդների միայն այն խումբը, որոնց մոտ հնարավոր է եղել մորֆոլոգիական հետազոտության ենթարկել ավշային հանգույցները, հասկանալի է դառնում , որ ավշային հանգույցների մորֆոլոգիական հետազոտության ենթարկված հիվանդների 51,6%-ի մոտ հայտնաբերվել են մետաստազներ: Այս հանգամանքը, ինչպես նաև այն փաստը, որ հիվանդների 56.6%-ի մոտ միզապարկի նորագոյացությունը ներկայացված է եղել ինվազիվ քաղցկեղի տեսքով, խոսում է այն մասին գործ ունենք հիվանդության ուշացած ախտորոշման հետ և կա միզապարկի քաղցկեղի ախտորոշման գործընթացում նոր, վաղ ախտորոշման տեսանկյունից առավել արդյունավետ մեթոդների կիրառման անհրաժեշտություն:

Ըստ մեր կողմից ստացված տվյալների միզապարկի փոփոխականբջջային քաղցկեղների մեջ ավելի հաճախ հանդիպել են բարձր և չափավոր տարբերակված քաղցկեղները՝ համապատասխանաբար 31% և 41% դեպքերում և մի փոքր ավելի հազվադեպ հանդիպել է միզապարկի ցածր տարբերակված փոփոխականբջջային քաղցկեղը՝ 28% դեպքերում:

Մեր կողմից կատարվեց համեմատական վերլուծություն միզապարկի փոփոխականբջջային քաղցկեղների տարբերակման աստիճանի և ուռուցքի ինվազիվ աճի միջև, ինչի արդյունքում ստացվեց վիճակագրորեն հավաստի զուգակցումներ միզապարկի փոփոխոկանբջջային քաղցկեղի տարբերակման բարձր աստիճանի և ուռուցքի ինվազիվ աճի բացակայության միջև (p=0.001): Ինչպես նաև առձանագրվեց վիճակագրորեն հավաստի զուգակցումներ միզապարկի փոփոխականբջջային քաղցկեղի տարբերակման ցածր աստիճանի և ուռուցքի ինվազիվ աճի առկայության միջև (p=0.001): Մեր կողմից ստացված այս տվյալները հաստատում են այն փաստը, որ միզապարկի բարձր տարբերակված փոփոխականբջջային քաղցկեղները հակված չեն ինվազիվ աճի, իսկ միզապարկի ցածր տարբերակված փոփոխականբջջային քաղցկեղներին բնորոշ է ինվազիվ աճը:

Մեր կողմից քրոմոգենային in situ հիբրիդացման մեթոդով միզապարկի փոփոխականբջջային քաղցկեղում որոշվեց HER2 գենի կարգավիճակը: Հայաստանի Հանրապետությունում CISH մեթոդի կիրառումը գիտական նկատառումներով կատարվեց առաջին անգամ: Մեր կողմից մշակվեց հյուսվածաբանական նյութի վրա բջջագենետիկ այս մեթոդի անցկացման մանրամասն պրոտոկոլ:

Ըստ CISH մեթոդով հետազոտության տվյալների միզապարկի փոփոխականբջջային քաղցկեղով հիվանդների 33.4%-ի մոտ ուռուցքային բջիջներում HER2 գենի ամպլիֆիկացիա չի հայտնաբերվել, 28.5%-ի մոտ հայտնաբերվել է HER2 գենի թույլ ամպլիֆիկացիա, իսկ 38.1%-ի մոտ հայտնաբերվել է HER2 գենի ուժեղ ամպլիֆիկացիա:

Մեր կողմից կատարվել է համեմատական վերլուծություն միզապարկի փոփոխականբջջային քաղցկեղում HER2 գենի կարգավիճակի փոփոխության և ուռուցքի ձևաբանական դրսևորումների միջև (ուռուցքի տարբերակման ասիճան, ինվազիվ աճ, մետաստատիկ տարածում, ուռուցքում զարգացած երկրորդային փոփոխություններ՝ բորբոքում և նեկրոզ):

Վիճակագրական վերլուծության արդյունքում ստացվել են վիճակագրորեն հավաստի տվյլներ միզապարկի փոփոխականբջջային քաղցկեղի մորֆոլոգիական դրսևորումների վրա HER2 գենի ամպլիֆիկացիայի ազդեցության վերաբերյալ:

Մասնավորապես՝

➡ հայտնաբերվել է վիճակագրորեն հավաստի զուգակցումներ միզապարկի փոփոխականբջջային քաղցկեղի ինվազիվ աճի և ուռուցքային բջիջներում HER2 գենի ամպլիֆիկացիայի միջև (p=0.001),

➡ հայտնաբերվել է վիճակագրորեն հավաստի զուգակցումներ միզապարկի փոփոխականբջջային քաղցկեղի տարբերակման բարձր աստիճանի (G1) և ուռուցքային բջիջներում HER2 գենի ամպլիֆիկացիայի բացակայության միջև (p=0.017),

➡ հայտնաբերվել է վիճակագրորեն հավաստի զուգակցումներ միզապարկի փոփոխականբջջային քաղցկեղի տարբերակման ցածր աստիճանի (G3) և ուռուցքային բջիջներում HER2 գենի ամպլիֆիկացիայի առկայության միջև (p=0.03):

Քանի որ Ուրոլոգների Եվրոպական Ասոցիացիան առաջարկում է միզապարկի ուռուցքների ըստ տարբերակման աստիճանի (G1, G2, G3) դասակարգման հետ համատեղ կիրառել նաև ԱՀԿ 2004թ-ի դասակարգումը ըստ ուռուցքի չարորակության աստիճանի (low grade և high grade քաղցկեղներ), սակայն շատ հեղինակներ ըստ տարբերակման աստիճանի դասակարգումը համարում են առավել արդյունավետ՝ շարունակելով օգտվել միայն դրանից [120,121], ուստի մեր կողմից համեմատական և վիճակագրական վերլուծությունները, ինչպես նաև եզրակացությունները կատարվել են միաժամանակ օգտվելով 2 դասակարգումներից:

Այսպիսով վիճակագրական վերլուծության արդյունքում

➡ հայտնաբերվել է վիճակագրորեն հավաստի զուգակցումներ միզապարկի փոփոխականբջջային քաղցկեղի չարորակության ցածր աստիճանի (low grade) և ուռուցքային բջիջներում HER2 գենի ամպլիֆիկացիայի բացակայության միջև (p=0.009), ինչպես նաև

➡ հայտնաբերվել է վիճակագրորեն հավաստի զուգակցումներ միզապարկի փոփոխականբջջային քաղցկեղի չարորակության բարձր աստիճանի (high grade) և ուռուցքային բջիջներում HER2 գենի ամպլիֆիկացիայի առկայության միջև (p=0.009):

➡ Հայտնաբերվեցին վիճակագրորեն հավաստի տվյալներ նաև, որ ուռուցքային բջիջներում HER2 գենի ամպլիֆիկացիան մեծացնում է ուռուցքի լիմֆոգեն տարածման շանսը ($p<0,05$, OR=5.625 [95% CI 1.07-29,4]):

Համադրելով մեր կողմից ստացված վերը նկարագրված արդյունքները և գրականության մեջ առկա այն տվյալները, որ HER2 գենը ակտիվացնում է բջիջների պրոլիֆերացիան, ընկճում է ապոպտոզը և թուլացնում է միջբջիջային կապերը կարելի է պնդել, որ միզապարկի փոփոխականբջջային քաղցկեղում HER2 գենի ամպլիֆիկացիան հանգեցնում է ուռուցքի տրանսֆորմացիայի ավելի ցածր տարբերակված քաղցկեղի, նպաստում է ուռուցքի ինվազիվ աճին և լիմֆոգեն տարածմանը:

Սույն հետազոտության շրջանակներում վիճակագրորեն հավաստի կապ չի հաստատվել ուռուցքային բջիջներում HER2 գենի ամպլիֆիկացիայի և միզապարկի փոփոխականբջջային քաղցկեղում առաջացած երկրորդային փոփոխությունների միջև: Մասնավորապես՝

➡ միզապարկի փոփոխականբջջային քաղցկեղում բորբոքման առկայության և ուռուցքային բջիջներում HER2 գենի ամպլիֆիկացիայի միջև վիճակագրորեն հավաստի զուգակցումներ չի արձանագրվել ($p=0.407$),

➡ միզապարկի փոփոխականբջջային քաղցկեղում նեկրոզի առկայության և ուռուցքային բջիջներում HER2 գենի ամպլիֆիկացիայի միջև վիճակագրորեն հավաստի զուգակցումներ չի արձանագրվել ($p=0.274$):

Մեր կողմից միզապարկի փոփոխականբջջային քաղցկեղում HER2 գենի կարգավիճակը ենթարկվել է համեմատական վերլուծության ուռուցքում անոթային ինվազիայի առկայության հետ: Ըստ ստացված արդյունքների վիճակագրորեն հավաստի զուգակցումներ չի հաստատվել ուռուցքային բջիջներում HER2 գենի ամպլիֆիկացիայի և միզապարկի փոփոխականբջջային քաղցկեղում անոթային ինվազիայի առկայության միջև ($p=0.21$): Ըստ երևույթին այս հանգամանքը պայմանավորված է այն փաստով, որ անոթային ինվազիան ընդհանրապես հայտնաբերվել է քիչ թվով հիվանդների մոտ (83 դեպքերից 12-ում):

ԵԶՐԱԿԱՑՈՒԹՅՈՒՆՆԵՐ

1. Միզապարկի փոփոխականբջջային քաղցկեղները առանց HER2 գենի ամպլիֆիկացիայի հակված չեն ինվազիվ աճի և ավելի հաճախ դրսևորվում են որպես բարձր տարբերակված քաղցկեղներ:

2. HER2 գենի ամպլիֆիկացիայով զուգակցված միզապարկի փոփոխականբջջային քաղցկեղները հակված են ինվազիվ աճի և ավելի հաճախ դրսևորվում են որպես ցածր տարբերակված քաղցկեղներ:

3. HER2 գենի ամպլիֆիկացիայով զուգակցված միզապարկի փոփոխականբջջային քաղցկեղները ավելի հաճախ դրսևորվում են որպես չարորակության բարձր աստիճանով քաղցկեղներ (high grade), իսկ HER2 գենի ամպլիֆիկացիայի բացակայության դեպքում դրանք ավելի հաճախ դրսևորվում են որպես չարորակության ցածր աստիճանով քաղցկեղներ (low grade):

4. Միզապարկի փոփոխականբջջային քաղցկեղում HER2 գենի ամպլիֆիկացիայի առկայությունը մեծացնում է ուռուցքի դեպի ավշային հանգույցներ մետաստատիկ տարածման հնարավորությունը:

ԳՈՐԾՆԱԿԱՆ ԱՌԱՋԱՐԿՈՒԹՅՈՒՆՆԵՐ

Հիմք ընդունելով ատենախոսության շրջանակներում մեր կողմից ստացված արդյունքները, դրանց հիման վրա կատարված եզրակացությունները առաջարկվում է:

- Միզապարկի բարորոկ պապիլյար նեոպլազիաներում, ինչպես նաև ոչ ինվազիվ պապիլյար քաղցկեղներում կատարել HER2 գենի կարգավիճակի որոշում և HER2 գենի ամպլիֆիկացիայի առկայության դեպքում ուռուցքը դիտարկել որպես չարորակ պոտենցիալով նորագոյացություն:
- Միզապարկի փոփոխականբջջային քաղցկեղով այն հիվանդներին, որոնց մոտ առկա է HER2 գենի դրական ամպլիֆիկացիա կատարել թիրախային (տարգետային) քիմիոթերապևտիկ բուժում:
- Բջիջների չարորակ տրանսֆորմացիան վաղ հայտնաբերելու նպատակով ռիսկի խմբերում, HER2 գենի կարգավիճակի որոշման համար, կատարել մեզի նստվածքի սկրինինգային հետազոտություն:

Գրականության ցանկ

1. Горбунова В. Н., Имянитов Е. Н.; Генетика и канцерогенез; Санкт-Петербургская государственная педиатрическая медицинская академия; Кафедра медицинской генетики; Методическое пособие для студентов медицинских вузов; Санкт-Петербург 2007г. ст.3-5.
2. Gu S., Hu Z., Ngamcherdtrakul W., Castro D.J., Morry J., Reda M.M., Gray J.W., Yantasee W.; Therapeutic siRNA for drug-resistant HER2-positive breast cancer; Oncotarget, Advance Publications; February 15, 2016; pp. 1-15.
3. Xiang Q.-M., Wang L.-W., Yuan J.-P., Chen J.-M., Yang F., Li Y.; Quantum dot-based multispectral fluorescent imaging to quantitatively study co-expressions of Ki67 and HER2 in breast cancer; Experimental and Molecular Pathology; 2015; pp.133–138.
4. Nida I., Naveed I.; Human Epidermal Growth Factor Receptor 2 (HER2) in Cancers: Overexpression and Therapeutic Implications; Hindawi Publishing Corporation, Molecular Biology International; 2014; pp.1-9.
5. Stenzl A., Witjes J.A., Cowan N.C., DE Santis M., Kuczyk M., Lebret T., Merseburger A.S., RibalM.J., Sherif A., Перевод Ширанов К.А.; Инвазивный и метастатический рак мочевого пузыря; European Association of Urology; 2011; pp.-7.
6. Գալստյան Հ.Մ., Բազիկյան Գ.Կ., Պողոսյան Պ.Բ.; Չարորակ նորագոյացություններով հիվանդացության և մահացության պատկերը Հայաստանի հանրապետությունում: Ուռուցքաբանության ազգային կենտրոն, սկզբնաղբյուր. Հ.Ս. Թամազյանի անվան Հայաստանի վիրաբուժության լրաբեր, 1. 2012թ. /www.oncology.am/:
7. Чиссова В.И., Старинского В.В., Петровой Г.В.; Злокачественные новообразования в России в 2011 году (заболеваемость и смертность); ФГБУ «МНИОИ им. П.А. Герцена» Минздрава России; Москва 2013г., ст.16.
8. Григорьев Е.Г., Фролова И.Г., Усынин Е.А., Величко С.А., Окунев В.В.; Рак мочевого пузыря: возможности лучевых методов диагноцтики (обзор литературы); Сибирский онкологический журнал; 2013. № 3 (57), ст. 75-81.

9. Андреева Ю.Ю.,Завалишина Л.Э., Франк Г.А.; Классификация эпителиальных опухолей мочевого пузыря; Архив патологии 2006г., т. 68, № 5, ст. 46 – 53 .
10. Sandoo A., Kitas G.D., Carmichael A.R.; Breast cancer therapy and cardiovascular risk: focus on trastuzumab; Vascular Health and Risk Management; 7 Apr 2015 (11); pp.223-228.
11. Пальцев М.А., Иванов А.А.; Межклеточные взаимодействия при опухолевой прогрессии; Межклеточные взаимодействия; Москва, Медицина; 1995г.; ст. 176-190, 23.
12. Kumar V., Abbas A.K., Fausto N.; Robbins and Cotran Pathologic Basis of Disease, Seventh Edition; 2005, pp.353-354.
13. Франк Г.А., Завалишина Л.Э., Андреева Ю.Ю.; Состояние внеклеточного матрикса и маркеры адгезии в уротелиальном раке мочевого пузыря; Архив патологии; 2005г., Т.67, №3, ст.11-14.
14. Kang S.-G., Ha Y.-R., Ko Y.-H., Kang S.-H., Joo K.-J., Cho H.-Y., Park H.-S., Kim C.-H., Kwon S.-Y., Kim J.-J., Cheon J. Lee J.-G.; Effect of laminin 332 on motility and invasion in bladder cancer; Kaohsiung Journal of Medical Sciences; 2013, (29), pp.422-429.
15. Oka T., Yamamoto H., Sasaki S., Ii M., Hizaki K., Taniguchi H., Adachi Y., Imai K., Shinomura Y.; Overexpression of β3/γ2 chains of laminin-5 and MMP7 in biliary cancer; World Journal of Gastroenterology; August 21 2009; Volume 15, N 31, pp. 3865-3873.
16. SchenkS., Hintermann E, Bilban M., Koshikawa N., Hojilla C., Khokha R., Quaranta V.; Binding to EGF receptor of a laminin-5 EGF-like fragment liberated during MMP-dependent mammary gland involution; The Journal of Cell Biology; 14 April 2003; Vol.161(1): pp.197–209.
17. Снарская Е.С., Молочков В.А., Завалишина Л.Э., Франк Г.А.. Матриксные металлопротеиназы и их тканевые ингибиторы при базальноклеточном и метатипическом раке кожи; Архив патологии, 2005г., Т.67, ст.14-18.
18. Рогова Л.Н., Шестерина Н.В. Замечник Т.В., Фастова И.А.; Матриксные металлопротеиназы, их роль в физиологических и патологических процессах (обзор); Вестник новых медиценских технологий; 2011г., Т18, N2, ст.86-89.

19. Mohammed M.A, Seleim M.F, Abdalla M.S, Sharada H.M, Abdel Wahab A.H.; Urinary high molecular weight matrix metalloproteinases as non-invasive biomarker for detection of bladder cancer.; BioMed Central Urology, 2013, 13:25; pp.2-7.
20. Zhou J., Brinckerhoff C., Lubert S., Yang K., Saini J., Hooke J., Mural R., Shriver C., Somiari S.; Analysis of matrix metalloproteinase-1 gene polymorphisms and expression in benign and malignant breast tumors; Cancer Invest. 2011 November ; 29(9); pp. 599–607.
21. Boström P., Söderström M., Vahlberg T., Söderström K.O., Roberts P.J., Carpén O., Hirsimäki P.; MMP-1 expression has an independent prognostic value in breast cancer; BMC Cancer. 2011 Aug 11; pp.1-8.
22. Yousef E.M., Tahir M.R., St-Pierre Y., Gaboury L.A.; MMP-9 expression varies according to molecular subtypes of breast cancer; BMC Cancer. 2014 Aug 14:609, pp.0-11.
23. Brunner A. and Tzankov A.; The Role of Structural Extracellular Matrix Proteins in Urothelial Bladder Cancer. Biomarker Insights; 2007 : 2, pp.418–427.
24. Venning F.A., Wullkopf L., Erler J.T.; Targeting ECM Disrupts Cancer Progression; Frontiers in Oncology, October 2015, Volume 5, pp.1-15.
25. Андреева Ю.Ю., Завалишина Л.Э., Петров А.Н., Франк Г.А..; Значимость экспрессии онкопротеина Her-2/neu и компонента межклеточного матрикса тенасцина для метастатической активности рака мочевого пузыря.; Онкоурология 1, 2007, ст.37-39.
26. Короленкова Л.И., Степанова Е.В., Ермилова В.Д., Барышников А.Ю., Брюзгин В.В.; Экспрессия е-кадгерина – биохимический маркер прогрессии заболевания при цервикальных интраэпителиальных неоплазиях; Вестник Московского университета. Серия 2: Химия; 2012. Т. 53. № 4, ст.272-277.
27. Делекторская В.В., Перевощиков А.Г.; Головков ДА., Кушлинский Н.Е.; Иммуногистохимическое исследование экспрессии Е-кадгерина, в-катенина и CD44v6 в клетках первичного рака толстой кишки и его метастазов; Архив патологии, 2005. № 6. ст.34-38.

28. Глушанкова Н. А., Житняк И. Ю., Айолло Д. В., Рубцова С. Н.; Роль Е-кадхерина в неопластической эволюции эпителиальных клеток Успехи молекулярний онкологии, 2014 (1), ст.12-17.
29. Kleer C.G., Golen K.L., Braun T. et al. Persistent E-cadherin expression in inflammatory breast cancer; Modern Pathology, 2001, V.14, pp.458-464.
30. Chia-Lun W., Jar-Yi H., Sheng-Chieh C., Dah-Shyong Y.; MiR-429 reverses epithelial-mesenchymal transition by restoring E-cadherin expression in bladder cancer; Oncotarget, 2016, Vol. 7, No. 18, pp.593-603.
31. Cheng J.C., Auersperg N., Leung P.C., EGF-Induced EMT and Invasiveness in Serous Borderline Ovarian Tumor Cells: A Possible Step in the Transition to Low-Grade Serous Carcinoma Cells?; PLoS ONE; March 2012, Volume 7, pp.1-9.
32. Барышников А.Ю., Голубцова Н.В., Бурова О.С., Бармашов А.Е., Иванов П.К., Барышников К.А, Парсункова К.А., Чкадуа Г.З., Михайлова И.Н.; Экспрессия антигена CD44 у больных метастатической меланомой кожи; Российский биотерапевтический журнал; № 3, том 12, 2013, ст.17-19.
33. Toma V., Hauri D., Schmid U., Ackermann D., Maurer R., Alund G,, Knönagel H., Rist M., Gasser T.C., Sauter G., Roth J.; Focal Loss of CD44 Variant Protein Expression is Related to Recurrence in Superficial Bladder Carcinoma; American Journal of Pathology; Vol. 155, N. 5, November 1999, pp.1427-1432.
34. Хлебникова А.Н., Гуревич Л.Е., Корсакова Н.А., Устинова Е.В.; Молекулы адгезии CD44H в базальноклеточном раке кожи; Иммунопатология, Аллергология, Инфектология; 2007, N°3, ст.30-39.
35. Колесник А.П., Паламарчук И.Д., Сидоренко А.М.; Молекулярные маркеры прогрессирования колоректального рака; Онкология, 2006, Т. 8, № 1, ст.13-17.
36. Zheng Z., Shao N., Weng H., Li W., Zhang J., Zhang L., Yang L., Ye S.; Correlation between epidermal growth factor receptor and tumor stem cell markers CD44/CD24 and their relationship with prognosis in breast invasive ductal carcinoma; Medical Oncolgy, 2015, pp.1-11.

37. Antonio C. Wolff, M. Elizabeth H. Hammond, et al.; Стандартные рекомендации Американцкого общестжа клинической онкологии (ASCO) и Коллегии американских патологов (CAP) по определению рецептора эпидермалного фактора роста человека 2-го типа (HER2) при раке молочной железы; Archives of Pathology & Laboratory medicine, 2007, vol.131, перевод и издание на русском язике 2013г., ст.18-50.
38. Завалишина Л.Э., Андреева Ю.Ю., Рязанцев А.А., Франк Г.А.,; Методические рекомендации по проведению HER2-тестирования рака молочной желези; Архив патологии; 2011, ст.1-23.
39. Ross J.S., Slodkowska E.A., Symmans W.F., Pusztai L., Ravdin P.M., Hortobagyi G.N.; The HER-2 Receptor and Breast Cancer: Ten Years of Targeted Anti–HER-2 Therapy and Personalized Medicine; The Oncologist, 2009; 14, pp.320–368.
40. Ross J.S., Fletcher J.A., Linette G.P., Stec J., Clark E., Ayers M., Symmans W.F., Pusztai L., Bloom K.J.; The HER-2/neu gen and protein in breast cancer 2003: biomarker and target of therapy. The oncologist 2003, 8: p. 307-325.
41. Karunagaran Devarajan, Tzahar Eldad, Roger R.Beerli, Xiaomei Chen, Diana Graus-Porta, Barry J.Ratzkin, Rony Seger, Nancy E.Hynes and Yosef Yardenl; ErbB-2 is a common auxiliary subunit of NDF and EGF receptors: implications for breast cancer; The EMBO Journal vol.15 no.2, 1996, pp.254-264.
42. Yarden Y. and Sliwkowski M.X.; Untangling the ErbB signaling network; MOLECULAR CELL BIOLOGY, VOL. 2, FEBRUARY 2001, pp.127-137.
43. Поляновский О.Л., Лебеденко Е.Н., Деев С.М.; ERBB – Онкогены - мишени моноклональных антител; Обзор; Биохимия, 2012, том 77, вып. 3, ст.289 – 311.
44. Roskoski Robert J.; The ErbB/HER receptor protein-tyrosine kinases and cancer; Biochemical and Biophysical Research Communications, 2004, pp. 1–11.
45. Hudziak R.M., Schlessinger J., Ullrich A.; Increased expression of the putative growth factor receptor pl85HER2 causes transformation and tumorogenesis of NIH3T3 cell; Proceedings of the National Academy of Sciences of USA, 1987, V. 84, pp.7159-7163.
46. Verdoorn B.P., and Kessler E.R.; Targeted Therapy in Advanced Urothelial Carcinoma; Oncology Journal, March 15, 2013, pp.1-10..

47. Tzahar E., Waterman H., Chen X., Levkowitz G., Karunagaran D., Lavi S., Ratzkin B. J., Yarden Y.; A hierarchical network of interreceptor interactions determines signal transduction by Neu differentiation factor/neuregulin and epidermal growth factor. MOLECULAR AND CELLULAR BIOLOGY, Oct. 1996, Vol.16, No.10 p. 5276–5287.
48. Green A.R., Barros F.F., Abdel-Fatah T.M., Moseley P., Nolan C.C., Durham A.C., Rakha E.A., Chan S., Ellis I.O.; HER2/HER3 heterodimers and p21 expression are capable of predicting adjuvant trastuzumab response inHER2+ breast cancer; Breast Cancer Res Treat. 2014 May, 145, pp.33-44.
49. Klapper L.N., Glathe S., Vaisman N., Hynes N.E., Andrews G.C., Sela M., Yarden Y; The ErbB-2/HER2 oncoprotein of human carcinomas may function solely as a shared coreceptor for multiple stroma-derived growth factors; Proceedings of the National Academy of Sciences of USA, 1999 April 27; 96(9): pp.4995–5000.
50. Bertelsen V., Stang E.; The Mysterious Ways of ErbB2/ HER2 Trafficking; Membranes (Basel). 2014 Aug 6;4(3), pp.424-46.
51. de Goeij B.E., Peipp M., de Haij S., van den Brink E.N., Kellner C., Riedl T., de Jong R., Vink T., Strumane K., Bleeker W.K., Parren P.W.; HER2 monoclonal antibodies that do not interfere with receptor heterodimerization-mediated signaling induce effective internalization and represent valuable components for rational antibody-drug conjugate design; MAbs. 2014 Mar-Apr;6(2):392-402.
52. Пивень Н.В., Бураковский А.И., Прохорова В.И., Красный С.А., Шишло Л.М.; Эпидермальный фактор роста и его рецепторы как перспективные клинико-диагностические и прогностические маркери онкопатологии. Обзоры; Онкологический журнал, Т.8, N1 (29) 2014, ст.82-92.
53. Молдогазиева Н. Т., Терентьев А. А.; Альфа-фетопротеин и фактры роста. Структурно-функциональные взаимоотношения и аналогии; Успехи биологической химии, т. 46, 2006, ст. 99–148.
54. Kajo K., P. Zubor, M. Barthova, L. Plank L.; Scoring index for prediction of HER-2 status in the invasive breast carcinoma; Experimental Oncology 2007 (December), 29, pp 281–286.

55. Vocaturo A., Novelli F., Benevolo M., Piperno G., Marandino F., Cianciulli A.M., Merola R., Donnorso R.P., Sperduti I., Buglioni S., Mottolese M.; Chromogenic In Situ Hybridization to Detect HER-2/neu Gene Amplification in Histological and ThinPre-Processed Breast Cancer Fine-Needle Aspirates: A Sensitive and Practical Method in the Trastuzumab Era; The Oncologist 2006, 11, pp. 878–886.
56. Завалишина Л. Э., Ю.Ю.Андреева, А.А.Рязанцева, М.В.Батева, Г.А.Франк; Сравнительное исследование определения HER2-статуса рака молочной железы методами иммуногистохимии и in situ гибридизации. Современная онкология, 2009, №2, том 11, ст.6-9.
57. Завалишина Л. Э., Ряазанцева А. А., Батева М. Б., Андреева Ю. Ю., Франк Г. А.; Сравнительное исследование определение HER-2-статуса при раке молочной железы методами флюресцентной (FISH) и хромогенной (CISH) in situ гибридизации; Архив патология април 2008 N3 9-11.
58. Лактионов К.П., Абдуллаева Г.М., Анурова О.А.; Клинико-морфологические и молекулярно-биологическиефактори прогноза редких форм рака тела матки; Опухоли женской репродуктивной системы N2, 2008, ст. 61-70.
59. Santin A.D., Bellone S., Gokden M., Palmieri M., Dunn D., Agha J., Roman J.J., Hutchins L., Pecorelli S., O'Brien T., Cannon M.J., Parham G.P.; Overexpression of HER-2/Neu in Uterine Serous Papillary Cancer; Clinical Cancer Research, May 2002, Vol. 8, pp. 1271–1279.
60. Slomovitz B.M., Broaddus R.R., Burke T.W., Sneige N., Soliman P.T., Wu W., Sun C.C., Munsell M.F., Gershenson D.M., Lu K.H.; Her-2/neu Overexpression and Amplification in Uterine Papillary Serous Carcinoma; JOURNAL OF CLINICAL ONCOLOGY, 2004, VOLUME 22, pp. 3126-3132.
61. Awaya H., Takeshima Y., Furonaka O., Kohno N., Inai K.; Gene amplification and protein expression of EGFR and HER2 by chromogenic in situ hybridisation and immunohistochemistry in atypical adenomatous hyperplasia and adenocarcinoma of the lung; Journal of Clinical Pathology, 2005; 58; pp. 1076-1080.

62. Grob T.J., Kannengiesser I., Tsourlakis M.C., Atanackovic D., Koenig A.M., Vashist Y.K., Klose H., Marx A.H., Koops S., Simon R., Izbicki J.R., Bokemeyer C., Sauter G.,Wilczak W.; Heterogeneity of ERBB2 amplification in adenocarcinoma, squamous cell carcinoma and large cell undifferentiated carcinoma of the lung; Modern Pathology. 2012 Dec, 25(12), pp.1566-73.
63. Heinmöller P., Gross C., Beyser K., Schmidtgen C., Maass G., Pedrocchi M., Rüschoff J.; HER2 Status in Non-Small Cell Lung Cancer: Results from Patient Screening for Enrollment to a Phase II Study of Herceptin; Clinical Cancer Research, 2003, Vol. 9, pp. 5238–5244.
64. Делекторская В. В., Перевощиков А. Г., Кушлинский Н. Е.; Экспрессия белков nm 23 и c-erbB-2 в клетках первичного, колоректального рака и его метастазов; Архив патологии, 2003. № 5. Ст. 11-15.
65. Степанова Е. В.,. Харатишвили Т. К, Личиницер М. Р. и др; Прогностическое значение экспрессии p53, HER2/NEU, Ki-67 и VEGF в хондросарокомах. Архив патологии. 2002. № 6. - Ст. 9-12.
66. Wilken J.A., Webster K.T., Maihle N.J.; Trastuzumab Sensitizes Ovarian Cancer Cells to EGFR-targeted Therapeutics; Journal of Ovarian Research 2010, 3:7, pp.1-9.
67. McAlpine J.N., Wiegand K.C., Vang R., Ronnett B.M., Adamiak A., Köbel M., Kalloger S.E., Swenerton K.D., Huntsman D.G., Gilks C.B., Miller D.M.; HER2 overexpression and amplification is present in a subset of ovarian mucinous carcinomas and can be targeted with trastuzumab therapy; BMC Cancer 2009, 9:433, pp. 1-12.
68. Khan A.J., King B.L., Smith B.D., Smith G.L., DiGiovanna M.P., Carter D., Haffty B.G.; Characterization of the HER-2/neu Oncogene by Immunohistochemical and Fluorescence in Situ Hybridization Analysis in Oral and Oropharyngeal Squamous Cell Carcinoma; Clinical Cancer Research, February 2002, Vol. 8, pp. 540–548.
69. Kim H.J., Yoo T.W., Park D.I., Park J.H., Cho Y.K., Sohn C.I., Jeon W.K., Kim B.I., Kim M.K., Chae S.W., Sohn J.H.; Gene amplification and protein overexpression of HER-2/neu in human extrahepatic cholangiocarcinoma as detected by chromogenic in situ

hybridization and immunohistochemistry: its prognostic implication in node-positive patients; Annals of Oncology, 2007, vol. 18, No. 5, pp. 892–897.

70. Зенюков А.С, Боровская Т.Ф., Стилиди И.С., Никулин М.П., Курпас Э.Х., Зенюкова Т.В., Беков С.В., Сагайдак С.Б.; Экспрессия c-erbB-2 (HER2/neu) при раке желудка: клинико-морфологические особенности; Сибирский онкологический журнал. 2011. №1, ст.5-10.
71. Moelans C.B., van Diest P.J., Milne A.N., Offerhaus G.J.; HER-2/neu Testing and Therapy in Gastroesophageal Adenocarcinoma; Pathology Research International, Volume 2011, pp. 1-10.
72. Al-Kuraya K., Novotny H., Bavi P., Siraj A.K., Uddin S., Ezzat A., Sanea N.A., Al-Dayel F., Al-Mana H., Sheikh S.S., Mirlacher M., Tapia C., Simon R., Sauter G., Terracciano L., Tornillo L.; HER2, TOP2A, CCND 1, EGFR and C-MYC oncogene amplification in colorectal cancer; J Clin Pathology 2007; 60, pp. 768–772.
73. Ooi A., Takehana T., Li X., Suzuki S., Kunitomo K., Iino H., Fujii H., Takeda Y., Dobashi Y.; Protein overexpression and gene amplification of HER-2 and EGFR in colorectal cancers: an immunohistochemical and fluorescent in situ hybridization study; Modern Pathology, 2004, 17, pp. 895–904.
74. Signoretti S., Montironi R., Manola J., Altimari A., Tam C., Bubley G., Balk S., Thomas G., Kaplan I., Hlatky L., Hahnfeldt P., Kantoff P., Loda M.; Her-2-neu Expression and Progression Toward Androgen Independence in Human Prostate Cancer; Journal of the National Cancer Institute, 2000, Vol. 92, No. 23, pp.1918-1925.
75. Savinainen K.J., Saramäki O.R., Linja M.J., Bratt O., Tammela T.L., Isola J.J., Visakorpi T.; Expression and Gene Copy Number Analysis of ERBB2 Oncogene in Prostate Cancer; American Journal of Pathology, January 2002, Vol. 160, No. 1, pp. 339-345.
76. Schwarz S., Rechenmacher M., Filbeck T., Knuechel R., Blaszyk H., Hartmann A., Brockhoff G.; Value of multicolour fluorescence in situ hybridisation (UroVysion) in the differential diagnosis of flat urothelial lesions; J Clin Pathology, 2008, 61, pp. 272–277.

77. Франк Г.А., Завалишина Л.Э., Андреева Ю.Ю.; Иммуногистохимическая характеристика и степень дифференцировки рака мочевого пузыря; Архив патологии; 2002, т.64, №6, ст.16-19.
78. Jackisch Ch.; HER-2-Positive Metastatic Breast Cancer: Optimizing Trastuzumab-Based Therapy; The Oncologist, 2006, 11 (suppl 1), pp. 34–41.
79. Bullock K., Blackwell K.; Clinical Efficacy of Taxane–Trastuzumab Combination Regimens for HER-2–Positive Metastatic Breast Cancer; The Oncologist 2008, vol.13, pp.515–525.
80. Dihua Y., Hung M.C.; Overexpression of ErbB2 in cancer and ErbB2-targeting strategies; Oncogene, 2000, 19, pp.6115 -6121.
81. Slamon D.J., Leyland-Jones B., Shak S, Fuchs H., Paton V., Bajamonde A., Fleming T., Eiermann W., Wolter J., Pegram M., Baselga J., Norton L.; Use of Chemotherapy plus a Monoclonal Antibody against HER2 for Metastatic Breast Cancer That Overexpresses HER2; N Engl J Med., 2001, 344, pp.783-792.
82. Огнерубова И.Н.; HER-2-таргетная терапия рака молочной железы: моноклональные антитела и ингибиторы тирозинкиназы; Современная Онкология; 2009г., Том 11, N 2, ст. 14-16.
83. Zhang L., Chang C.J., Bacus S.S., Hung M.C.; Suppressed Transformation and Induced Differentiation of HER-2/neu-overexpressing Breast Cancer Cells by Emodin; CANCER RESEARCH, 1995, 55, pp.3890-3896.
84. Trask B.J.; Human Cytogenetics: 46 Chromosomes, 46 Years and Counting; Nature reviews, 2002, N. 3, pp.769 – 778.
85. Ворсанова С.Г., Юров Ю.Б., Чернышов В.Н.; Медицинская цитогенетика, Медпрактика-М, 2006г., ст.19-25, ст.219-223.
86. Никоненко Т.А., Методы молекулярно-генетической диагностики сегодня; Лабараторная медицина, 2008, №9, ст.27-30.
87. Завалишина Л. Э., Франк Г. А.; Гибридизация и полимеразная цепная рекция in situ в морфологической диагностике предопыхолевых и опыхолевых заболеваний; Руководство по иммуногистохимической диагностике опухолей человека, Петров С. В., Райхлин Н. Т.; Казань, Титул 2004, ст.329-336.

88. Kubokura H., Tenjin T., Akiyama H., Koizumi K., Nishimura H., Yamamoto M., and Tanaka S.; Relations of the c-myc Gene and Chromosome 8 in Non-small Cell Lung Cancer: Analysis by Fluorescence in situ Hybridization; Ann Thorac Cardiovasc Surg, 2001, Vol. 7, No. 4, pp. 197-203.
89. Simone G., Mangia A., Malfettone A., Rubini V., Siciliano M., Di Benedetto A., Terrenato I., Novelli F., Mottolese M.; Chromogenic in situ hybridization to detect EGFR gene copy number in cell blocks from fine-needle aspirates of non small cell lung carcinomas and lung metastases from colo-rectal cancer; Simone et al. Journal of Experimental & Clinical Cancer Research, 2010, 29:125, pp.1-7.
90. Yoo J.W., Seo K.W., Jang S.J., Oh Y.M., Shim T.S., Kim W.S., Lee D.S., Lee S.D., Choi C.M.; The Relationship between the Presence of Chromosomal Instability and Prognosis of Squamous Cell Carcinoma of the Lung: Fluorescence in situ Hybridization Analysis of Paraffin-embedded Tissue from 47 Korean Patients; J Korean Med Sci 2010; 25: pp.863-867.
91. Sokolova I.A., Bubendorf L., O'Hare A., Legator M.S., Jacobson K.K., Grilli B. S. B., Dalquen P., Halling K.C., Tamm M., Seelig S.A., Morrison L.E; A Fluorescence In Situ Hybridization-Based Assay for Improved Detection of Lung Cancer Cells in Bronchial Washing Specimens; CANCER CYTOPATHOLOGY, October 25, 2002, Volume 96, Number 5, pp.306-315.
92. Halling K.C., Rickman O.B., Kipp B.R., Harwood A.R., Doerr C.H., Jett J.R.; A Comparison of Cytology and Fluorescence in Situ Hybridization for the Detection of Lung Cancer in Bronchoscopic Specimens; Original Research, 2006, 130, pp. 694-701.
93. Qian J., Hirasawa K., Bostwick D.G., Bergstralh E.J., Slezak J.M., Anderl K.L., Borell T.J., Lieber M.M., Jenkins R.B.; Loss of p53 and c-myc Overrepresentation in Stage T2-3N1-3M0 Prostate Cancer are Potential Markers for Cancer Progression; Modern Pathology 2002, 15 (1), pp.35–44.
94. Leversha M. A., Han J., Asgari Z., Danila D. C., Lin O., Gonzalez-Espinoza R., Anand A., Lilja H., Heller G., Fleisher M., and Scher H. I.; Fluorescence in situ Hybridization

Analysis of Circulating Tumor Cells in Metastatic Prostate Cancer; Clinical Cancer Research, 2009 March 15(6), pp.2091–2097.

95. Jenkins R.B., Qian J., Lieber M.M., Detection of c-myc Oncogene Amplification and Chromosomal Anomalies in Metastatic Prostatic Carcinoma by Fluorescence in Situ Hybridization; Cancer Research, 1997, 57, pp.524-531.
96. Sauter G., Gasser T. C., Moch H., Richter J., Jiang F., Albrecht R., Novotny H., Wagner U., Bumbendorf L., Miahatsch M. J.; DNA abarrations in urinary bladder cancer detected by flow cytometry and FISH; Urol Res 1997, 25, pp.37-43.
97. Sokolova I. A., Halling K. C., Jenkins R. B., Haleh M. Burkhardt,. Meyer R. G, Seelig S. A., King W.; The Development of a Multitarget, Multicolor Fluorescence in Situ Hybridization Assay for the Detection of Urothelial Carcinoma in Urine; Journal of Molecular Diagnostics, Vol. 2, No. 3, 2000, pp.116-123.
98. Schwarz S., Rechenmacher M., Filbeck T., Knuechel T., Blaszyk H., Hartmann A. and Brockhoff G.; Value of multicolour fluorescence in situ hybridisation (UroVysion) in the differential diagnosis of flat urothelial lesions; Journal of Clinical Pathology, 2008, 61, pp.272–277.
99. Narimatsu R., and Patterson B. K.; High-Throughput Cervical Cancer Screening Using Intracellular Human Papillomavirus E6 and E7 mRNA Quantification by Flow Cytometry; Am. J. Clinical Pathology 2005, 123, pp.716-723.
100. Schiller C. L., Nickolov A. G., Kaul K. L., Hahn E. A., Hy J. M., Escobar M. T., Watkin W. G. and Sturgis Ch. D.; High-Risk Human Papillomavirus Detection: A Split-Sample Comparison of Hybrid Capture and Chromogenic In Situ Hybridization; Am. J. Clinical Pathology, 2004, 121, pp.537-545.
101. Staratschek-Jox A., Kotkowski S., Belge G., Rudiger T., Bullerdiek J., Volker D., and Wolf J.; Detection of Epstein-Barr Virus in Hodgkin-Reed-Sternberg Cells: No Evidence for the Persistence of Integrated Viral Fragments in Latent Membrane Protein-1 (LMP-1)-Negative Classical Hodgkin's Disease; American Journal of Pathology, 2000, Vol.156, No.1, pp.209-216.

102. Hanna W.M. and Kwok K.; Chromogenic in-situ hybridization: a viable alternative to fluorescence in-situ hybridization in the HER2 testing algorithm; Modern Pathology (2006) 19, pp.481–487.
103. Rohit B., Lal P., and Chen B.; HER-2/neu and Topoisomerase IIα Gene Amplification and Protein Expression in Invasive Breast Carcinomas Chromogenic In Situ Hybridization and Immunohistochemical Analyses; Am. J. Clinical Pathology, 2005, 123, pp.889-895.
104. Yan B., Yau E.X., Bte Omar S.S., Ong C.W., Pang B., Yeoh K.G., Salto-Tellez M.; A study of HER2 gene amplification and protein expression in gastric cancer; J. Clinical Pathology, 2010, pp.1-4.
105. Хасанов Р.Ш., Петров С.В., Раскин Г.А.; О тестировании рака молочной железы на онкоген HER2 (c-erbB2/neu); Методические рекомендации, Казань, 2007, ст.1-11.
106. Zhao J., Wu R., Au A., Marquez A., Yu Y., Shi Z.: Determination of HER2 Gene Amplification by Chromogenic In Situ Hybridization (CISH) in Archival Breast Carcinoma: Modern Pathology, 2002 Jun, 15(6), pp.657-665.
107. Man Frédérique Penault-Llorca, Michael Bilous, Mitch Dowsett, Wedad Hanna, Robert Yoshiyuki Osamura, Josef Rüschoff, and Marc van de Vijver, Emerging Technologies for Assessing HER2 Amplification. Am J Clinical Pathology, 2009; 132, p:539-548.
108. Arnould L., Denoux Y., MacGrogan G., Penault-Llorca F., Fiche M., Treilleux I., Mathieu M.C., Vincent-Salomon A., Vilain M.O., Couturier J.; Agreement between chromogenic in situ hybridisation (CISH) and FISH in the determination of HER2 status in breast cancer; British Journal of Cancer, 2003 (88), pp.1587 – 1591.
109. Kumar G.L, Rudback L.; Иммуногистохимические методы: Руководство; Глава 14, Двухцветный CISH и конвертирование FISH в CISH; Москва,2011г.; ст.142-147.
110. Завалишина Л.Э., Литвинова Л.В.; Методика, улучшающая прикрепление парафиновых срезов к предметным стеклам; Архив патологии, 1997, №4, с.63 – 65.
111. Bhargava R, Lal P, and Chen B.; Chromogenic In Situ Hybridization for the Detection of HER-2/neu Gene Amplification in Breast Cancer With an Emphasis on Tumors With Borderline and Low-Level Amplification; Am J Clinical Pathology, 2005;123, pp.237-243.

112. Tsukamoto T., Kusakabe M., and Saga Y.; *In situ* hybridization with non-radioactive digoxigenin-11-UTP-labeled cRNA probes: localization of developmentally regulated mouse tenascin mRNAs, The International Journal of Developmental Biology, 1991, pp:25-32.
113. Diaz L.K., Gupta R., Kidwai N., Sneige N., Wiley E.L.; The Use of TMA for Interlaboratory Validation of FISH Testing for Detection of HER2 Gene Amplification in Breast Cancer, Journal of Histochemistry & Cytochemistry, 2004, Volume 52(4): p501–507.
114. Madrid M.A. and Lo R.W.; Chromogenic in situ hybridization (CISH): a novel alternative in screening archival breast cancer tissue samples for HER-2/neu status; Breast Cancer Research 2004, Vol. 6, No 5, pp. 593-600.
115. Gong Y., Gilcrease M. and Sneige N.; Reliability of chromogenic in situ hybridization for detecting HER-2 gene status in breast cancer: comparison with fluorescence in situ hybridization and assessment of interobserver reproducibility; Modern Pathology (2005) 18, p.1015–1021.
116. Sartelet H., Lagonotte E., Lorenzato M., Duval I., Lechki C., Rigaud C., Cucherousset J., Durlach A., Graesslin O., Abboud P., Doco-Fenzy M., Quereux C., Costa B.,Polette M., Munck J.N., Birembaut P.; Comparison of liquid based cytology and histology for the evaluation of HER-2 status using immunostaining and CISH in breast carcinoma, Journal of Clinical Pathology 2005; 58; p.864-871.
117. Виттекинд К., Грин Ф.Л., Хаттер Р.В.П., Климпфингер М., Собин Л.Х.: Опухоли мочеполовой системи. Атлас TNM. Иллюстрированное руководство по TNM классификации злокачественных опухолей, 2007г. Ст. 274-327.
118. Андреева Ю.Ю., Франк Г.А.; Опухоли мочевыделителной системы и мужских половых органов, морфологическая диагностика и генетика; Москва 2012 г. сс 76-80.
119. Westra W.H., Hruban R.H., Phelps T.H., Isacson C., With Forewords by Askin F.B.; Surgical Pathology Dissection: An Illustrated Guide, Second Edition; 2003, 1996 Springer-Verlag New York; pp.188-194.

120. Chen Z., Ding W., Xu K., Tan J., Sun C., Gou Y., Tong S., Xia G., Fang Z., Ding Q. The 1973 WHO Classification Is More Suitable than the 2004 WHO Classification for Predicting Prognosis in Non-Muscle-Invasive Bladder Cancer. Public Library of Science PLOS ONE, October 2012, Volume 7, pp.1-7.

121. Otto W., Denzinger S., Fritsche HM., Burger M., Wieland WF., Hofstädter F., Hartmann A., Bertz S. The WHO classification of 1973 is more suitable than the WHO classification of 2004 for predicting survival in pT1 urothelial bladder cancer. BJU international, 2010, pp. 404-408.